ASSOCIATION FRANÇAISE

POUR

L'ÉTUDE DU CANCER

SEANCE DU 21 DECEMBRE 1936

Présidence : M. G. Roussy, *vice-président*

SOMMAIRE

Assemblée Générale 672

Ducuing (J.). — Documents pour l'étude de l'acanthosis nigricans. 695

Franicevic (N.). — Un nouveau procédé de greffage et de conservation in vitro des tumeurs et des organes transplantables de souris cancéreuses..... 733

Gricouroff (G.). — Envahissement des ganglions pelviens dans le cancer du col de l'utérus et endométriose ganglionnaire..... 759

Grynfeltt (E) et Goldlewski (E). — Epithélioma primitif de la glande de Bartholin..... 779

Hartmann (H.) et Guérin (P.). — 50 observations personnelles de cancers mammaires bilatéraux... 675

Jacobovici (I.). et Stoia (J.). Considérations générales sur un cas d'angiome généralisé du foie..... 832

Jaquenod (M.). — Relation d'un cas de chorioépithéliome masculin d'origine extragénitale... 793

Meerovitch (L.-V.). — Sarcome congénital du fémur..... 710

Nicod (J.-L.). — Essai de classification des cancers spontanés de la glande mammaire chez la souris blanche..... 743

Peyron (A.). — Etat actuel de quelques problèmes d'embryologie générale et de pathologie comparée relatifs aux tumeurs du testicule 838

Peyron (A.), Limousin (H.) et Lafay (B.). — Sur quelques notions fondamentales dans l'étude des embryomes. Facteurs d'organisation et polyembryonie..... 851

Peyron (A.), Lafay et Kobozieff. — Sur la régression de la tumeur de Shope du lapin sous l'action de la colchicine (présentation d'animaux)..... 874

Roussy (G.), Oberling (Ch.) et Guérin (M.). — A propos de l'action sarcomatogène du dioxyde de thorium colloïdal. Résultats globaux de nos expériences..... 716

Samssonow (N.). — Peut-on provoquer le cancer en injectant aux rats du jus de tomate ou en les nourrissant avec ce fruit?. 722

SOLCARD (P.), LE CHUITON (F.), PERVES (J.), BERGE (Ch.) et PENNANEACH (J.). — A propos d'un cas de tumeur du testicule. Existence chez le même malade d'une adénomatose chromophile de l'hypophyse, d'une gynécomastie nettement caractérisée et d'une réaction d'Adèle Brouha positive avec production du corps jaune... 801

WALLART (J.) et SCHEIDEGGER (S.). — Sur un cas de tumeur rare de l'ovaire : Rhabdo-leio-myo-neuro-carcino-sarcome 808

WALLON (E.). — Cancer de l'utérus et cancer de la verge chez deux conjoints 705

INFORMATIONS..... 876

Assemblée générale

L'Assemblée générale est constituée pour écouter la lecture du rapport de M. J. Belot, trésorier :

MESSIEURS,

Je vous ai déjà exposé la situation financière de notre Société. Pour pouvoir payer les subventions votées, nous avons dû procéder à la vente de quelques valeurs dont le règlement nous autorisait à nous dessaisir. Nous pourrons ainsi terminer l'exercice 1936-1937, avec un reliquat de caisse d'environ 5.000 fr., si nos prévisions se réalisent.

Mais, ainsi que je vous l'avais annoncé, nous ne pouvons continuer à vivre, sans augmenter les recettes, d'autant plus que l'exercice 1937-1938 s'annonce comme devant être nettement déficitaire, par suite des hausses de l'édition.

A cet effet, nous vous proposons :

1° augmentation de la cotisation de membre titulaire portée de 50 à 100 fr. ;

2° augmentation de la cotisation de membre donateur portée de 100 à 200 fr. ;

3° augmentation de la cotisation de membre correspondant portée de 50 à 100 fr. ;

4° augmentation du prix de rachat de la cotisation porté de 500 à 1.000 fr. ;

5° augmentation du prix de l'abonnement du *Bulletin* porté de 50 à 100 fr.

Ces augmentations, légitimes en elles-mêmes, permettront à notre Société de pouvoir satisfaire aux obligations budgétaires et de continuer, j'espère, à accorder quelques subventions à con-

dition toutefois que les membres ne démissionnent pas et que les abonnements continuent.

Le *Bulletin* est la cause principale du déficit. Il a coûté, en 1935, abonnements et remboursements déduits, 24.700 fr., alors que les cotisations de 250 membres payants à 50 fr. ne rapportent que 12.500 fr. Ce déficit sera augmenté d'au moins un quart pour 1936, soit 28.000 fr. environ, alors que les cotisations restent à 12.500 fr. Même en doublant celle-ci, c'est-à-dire en la portant à 100 fr., les recettes apportées seront de 25.000 fr. seulement, en supposant que personne ne démissionne, ce qui laissera encore un déficit de 3.000 fr.

Il sera compensé, heureusement, par l'augmentation du prix de l'abonnement porté de 50 à 100 fr. : l'importance du gain dépendra du nombre d'abonnés.

On ne doit pas oublier cependant qu'en 1935 le *Bulletin* a coûté en tout 60.980 fr. Il faut donc absolument faire abaisser ce chiffre, en mettant à la charge des auteurs une partie des frais de figures et surtout les pages de texte dépassant une limite que vous aurez à déterminer.

J'ajoute que notre trésorerie est en diminution, car nous n'avons pas reçu de legs ou de donation, depuis le legs Roullier, et nous avons dû vendre des titres pour faire face aux dépenses engagées.

D'autre part, nos disponibilités diminuent encore plus vite, du fait que nos revenus n'augmentent pas, loin de là, et que nos dépenses atteignent un chiffre plus élevé. Enfin, nous subissons les conséquences d'un règlement très défavorable pour nos disponibilités : c'est l'emploi obligatoire du dixième de nos revenus annuels au fonds de réserve : chaque année, les disponibilités diminuent du dixième. Le rapport de ce dixième est loin de compenser la perte qu'il apporte à notre exploitation.

J'espère, avec les mesures que je vous propose, et à condition que la publication du bulletin soit soumise à un contrôle sévère, arriver à rendre à nos finances une situation normale : j'en serais certain si nous ne traversions pas une époque où les prévisions sont de pures hypothèses.

Les conclusions du rapport de M. Belot sont adoptées à l'unanimité.

Correspondance

La correspondance comprend :

des lettres de remerciements des membres titulaires élus à la dernière séance : M. le Professeur Favre, MM. les Docteurs Barbier, Grigouroff, Redon et Wallon ;

une lettre de démission du Docteur Lion, qui a pris une retraite définitive, loin de Paris, et nous exprime ses regrets d'être obligé de se séparer de ses collègues ;

une lettre du professeur Pouey, qui envoie à l'Association une somme de 1.000 fr.

Les membres de l'Association adressent à M. le Professeur Pouey tous leurs remerciements pour cette libéralité si généreusement renouvelée chaque année.

Elections

M. le Professeur Ducuing (Toulouse), présenté par M. G. Roussy, est élu membre titulaire, à l'unanimité.

M. le Professeur agrégé Lamarque (Montpellier), présenté par M. Grynfeltt et Mme Laborde, est élu membre titulaire, à l'unanimité.

M. Housset, présenté par M. G. Roussy et Mme Laborde, est élu membre titulaire, à l'unanimité.

Le Docteur Scheerer (Anvers) et le Docteur Passey (Leeds) sont proposés comme membres correspondants étrangers. Il sera statué sur leur élection dans la séance de janvier.

50 observations personnelles de cancers mammaires bilatéraux

PAR

Henri HARTMANN et Paul GUÉRIN

En 1929, nous avons fait faire à un de nos internes, M. Dessaint (1), aujourd'hui professeur suppléant à l'Ecole de médecine de Rouen, une thèse sur le cancer mammaire bilatéral. Depuis cette époque, nous avons continué à recueillir les observations de cancers bilatéraux du sein que nous avons rencontrés et pouvons aujourd'hui vous apporter 50 observations personnelles.

L'âge de nos malades a varié de 28 à 77 ans :

28 ans	1 cas.
30 à 40 ans	9 —
41 à 50 —	21 —
51 à 60 —	9 —
60 à 70 —	6 —
70 à 80 —	4 —

Ces chiffres sont ceux que l'on trouve d'une manière générale chez les femmes atteintes de cancer du sein ; il ne semble donc pas que l'âge ait une influence sur le développement des cancers bilatéraux.

Si nous laissons de côté huit cas où le cancer a été constaté presque en même temps dans les deux seins, nous voyons que *l'envahissement du deuxième sein a été constaté :*

9 fois au cours de la première année ;
7 — entre un an et un an et demi ;
4 — entre un an et demi et deux ans ;

(1) J. Dessaint. — Le cancer mammaire bilatéral. *Thèse,* Paris, 1929.

5 — entre deux et trois ans ;
4 — entre trois et quatre ans ;
2 — entre quatre et cinq ans ;
2 — après cinq ans ;
2 — après sept ans ;
2 — après huit ans ;
1 — après neuf ans ;
1 — après dix ans ;
1 — après vingt-deux ans ;
2 — après vingt-quatre ans.

Il est certain que, dans beaucoup de cas, le développement du cancer dans le deuxième sein a été plus précoce que ne l'indique notre relevé, car il a pu passer inaperçu pendant un temps plus ou moins long.

De nos 50 malades, 7 n'avaient subi *aucune opération*, seule la *radiothérapie* avait été pratiquée.

L'une est morte trois mois après le début de son cancer ; il s'agissait d'une mastite aiguë bilatérale développée chez une femme encore jeune, 30 ans.

La deuxième, atteinte d'un cancer à marche rapide, à allure se rapprochant de celle des mastites est morte quatorze mois après le début de son affection.

La troisième et la quatrième qui succombèrent l'une en 16 mois à peine, l'autre deux ans et demi seulement après le début du mal, n'avaient remarqué de tumeurs dans leur deuxième sein que dix mois et un an et demi après la constatation de la première.

La cinquième avait constaté une tumeur dans chaque sein un mois après une éruption prurigineuse de nodules sur tout le tronc. La biopsie d'un de ces nodules et d'un sein enlevé montra un épithélioma à cellules indépendantes mucicarminophiles. Un an plus tard, la malade se cachectisa, présentant à l'examen radiographique des métastases osseuses multiples (bassin, fémur, os iliaques, humérus, radius, cubitus, partie supérieure du tibia, côtes, crâne).

Quant aux deux dernières, elles ont été perdues de vue.

Sur 21 malades ayant subi *l'amputation d'un sein*, 4 seulement ne présentèrent aucune récidive locale du côté amputé ; dans les 17 autres cas nous avons constaté, soit avant, soit en même temps que la cancérisation du deuxième sein, des nodules de récidive du côté opéré.

5 de ces 21 malades sont encore actuellement vivantes : 16 mois, 18 mois, 18 mois, 23 mois et 8 ans après l'amputation du sein.

Les 16 autres sont mortes : l'une d'accidents cardiaques à 87 ans ; je l'avais opérée 26 ans auparavant d'un cancer du sein gauche et elle avait au niveau du sein droit, depuis 3 à 4 ans, un squirrhe légèrement ulcéré. Les 15 dernières malades ont succombé : 15 mois, 18 mois, 19 mois, 21 mois, 2 ans 1/2, 2 ans 1/2, 2 ans 1/2, 3 ans, 4 ans, 4 ans 1/2, 4 ans 1/2, 5 ans, 6 ans, 6 ans et 6 ans 1/2 après l'ablation du premier sein cancéreux.

Des 22 malades ayant subi *l'ablation des deux seins, et dont 13 ne présentaient aucune récidive locale lors de l'amputation du deuxième sein,* 12 sont mortes :

1 amputée successivement dans le même mois des deux seins a succombé 18 mois plus tard ; les autres sont mortes :

2 ans 1/2	après la 1re	amputation,	1 an 1/2	après la 2e.
3 ans 1/2	—	—	1 an 1/2	—
3 ans 1/2	—	—	1 an 1/2	—
4 ans	—	—	3 ans	—
5 ans	—	—	2 ans 1/2	—
7 ans	—	—	3 ans	—
8 ans	—	—	7 ans 1/2 (1)	—
9 ans	—	—	2 ans	—
10 ans	—	—	1 an 1/2	—
10 ans	—	—	5 ans	—
14 ans	—	—	3 ans 1/2	—

Deux ont été perdues de vue après l'ablation du second sein.

Huit sont actuellement bien portantes :

2 ans 1/2	après la 1re	opération,	1 an	après la 2e.
3 ans	—	—	1 an	—
7 ans	—	—	6 ans	—
9 ans	—	—	2 ans	—
11 ans	—	—	2 ans	—
13 ans	—	—	10 ans	—
20 ans	—	—	5 ans	—
31 ans	—	—	9 ans	—

(1) Cette malade, 6 ans après la première amputation du sein, a été opérée alors qu'elle ne présentait aucune récidive du côté des seins, pour cancer du col utérin (épithélioma pavimenteux métatypique), 16 mois avant sa mort.

Le cancer bilatéral du sein est particulièrement grave. Sur nos 46 malades suivies, 8 seulement sont vivantes, encore faut-il dire que de ces 8, 2 ne sont opérées du 2e sein que depuis un an, 2 depuis 2 ans, et que, par conséquent, quelques-unes succomberont probablement à une récidive de leur cancer.

Un fait nous a frappé et que nous n'expliquons pas, c'est que dans 30 observations où le siège de la 2e tumeur est indiquée, nous la trouvons : *10 fois dans la partie supéro-externe* (fig. 1),

Fig. 1. — Récidive après amputation du sein droit.
Tumeur développée dans la partie supéro-externe du sein gauche.

alors que nous ne la constatons que 7 fois dans la partie supérieure, 4 fois dans la partie externe, 2 fois dans la partie inféro-interne, 1 fois dans la partie médiane, au-dessous du mamelon. Dans 5 cas le sein était pris en masse. Une seule fois la tumeur siégeait à la partie interne dans le quadrant supéro-interne.

Sur les 21 malades ayant subi *l'amputation d'un seul sein*, nous avons pu pratiquer personnellement *l'examen histologique* dans 15 cas. Nous avons trouvé :

6 Epithéliomas atypiques infiltrants dont un développé sur une mammite scléro-kystique,

2 Epithéliomas alvéolo-trabéculaires,
1 Epithélioma colloïde,
1 Epithélioma à cellules indépendantes muci-carminophiles,
1 Epithélioma à calcosphérites,
1 Epithélioma intra-canaliculaire,
1 Epithélioma en rognons au stade de diffusion associé à une tuberculose,
1 Epithélio-sarcome avec métastases ganglionnaires sous forme d'épithélioma glandulaire,
1 maladie de Paget.

Sur les 22 malades ayant subi *l'ablation des deux seins*, l'examen histologique que nous avons pratiqué dans 14 cas nous a montré respectivement dans le premier et le second sein :

1. Epithélioma glandulaire en rognons, puis épithélioma atypique infiltrant.
2. Epithélioma alvéolaire, puis épithélioma atypique infiltrant.
3. Epithélioma colloïde, puis épithélioma colloïde.
4. Epithélioma intra-canaliculaire, puis épithélioma massif avec quelques formations acineuses.
5. Epithélioma atypique infiltrant, puis épithélioma en rognons avec arrangements acineux au stade de diffusion.
6. Epithélioma mégacellulaire, puis épithélioma alvéolaire avec quelques arrangements acineux.
7. Epithélioma en rognons développé sur une mammite et épithélioma végétant intra-canaliculaire avec début d'infiltration péricanaliculaire sous forme de cellules indépendantes.
8. Epithélioma atypique infiltrant développé sur une mammite scléro-kystique, puis épithélioma atypique infiltrant développé également sur une mammite.
9. Epithélioma atypique infiltrant développé sur une mammite scléro-kystique, puis épithélioma atypique infiltrant développé également sur une mammite scléro-kystique.
10. Epithélioma en rognons pleins au stade de diffusion, puis épithélioma très polymorphe : en rognons, intra-canaliculaire, atypique, infiltrant, suivant les points, développé sur une mammite scléro-kystique.
11. Epithélioma alvéolo-trabéculaire développé sur une mammite scléro-kystique, puis épithélioma colloïde.

12. Epithélioma végétant intra-canaliculaire et glandulaire papillaire, puis mammite scléro-kystique.
13. Epithélioma glandulaire polyadénomateux développé sur une mammite scléro-kystique, puis mammite scléro-kystique simple.

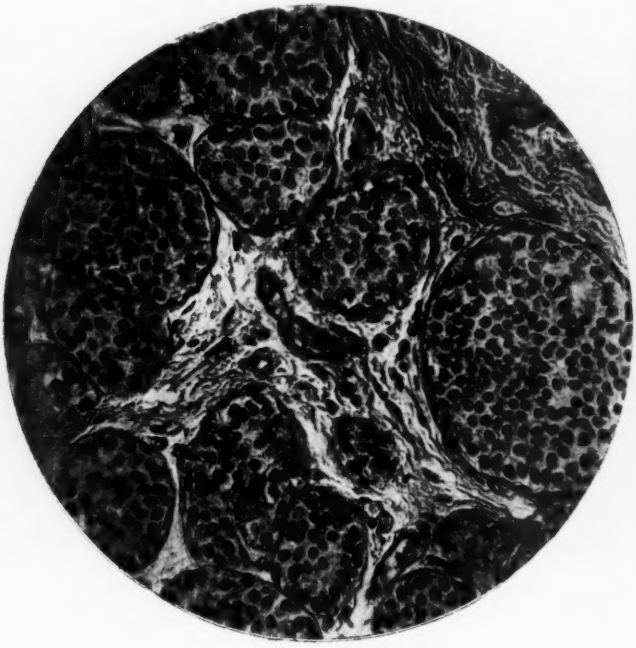

Fig. 2. — Mammite proliférative simple sans signes de transformation maligne (gr. 450).

14. Epithélioma atypique infiltrant, développé sur une mammite scléro-kystique, puis mammite scléro-kystique et proliférative.

Dans ces trois derniers cas, l'examen du second sein ne nous a pas montré de tumeurs malignes manifestes, mais seulement des lésions de mammite (fig. 2). Instruits par des constatations antérieures qui nous avaient montré la transformation en can-

cer de mammites (fig. 3), suivies cliniquement depuis des années, nous croyons que l'ablation du 2e sein n'a fait que prévenir une transformation ultérieure, transformation qui nécessite le plus souvent un temps assez prolongé. Dans deux de ces cas, l'ablation du 2e sein avait été pratiquée de façon précoce, puisque la

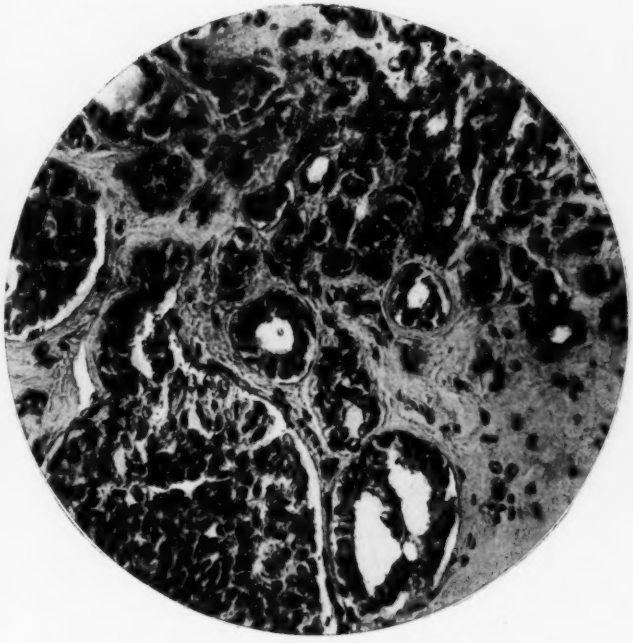

FIG. 3. — Mammite avec rupture de la basale et début d'infiltration maligne (gr. 450)

constatation de la tumeur ne datait que de 3 et 6 mois. Dans le dernier, elle remontait à 7 ans et ne présentait cependant pas encore de signes de transformation.

Même en éliminant ces 3 derniers cas, nous constatons que dans 6 cas, sur nos 50 cancers doubles, existaient des signes indiscutables, soit cliniques, de transformation de mammites en cancers, soit histologiques, de cancers développés sur des mammites.

Un pourcentage aussi élevé, 12 %, inhabituel dans le cancer banal du sein, se conçoit en somme assez facilement dans le cancer double. L'existence de la lésion préparatoire, presque toujours bilatérale, que constitue la mammite scléro-kystique, permettant de comprendre que la transformation néoplasique puisse se déclancher simultanément ou successivement dans les deux seins.

De telles observations pour peu nombreuses qu'elles soient, n'en ont pas moins été publiées déjà : tels sont les cas de Costantini (1), Caylor et Hunt (2), Villar (3), Soupault (4), Hofhauser (5), 2 cas de Lenormant (6).

Parmi les 6 cas que nous avons observés personnellement, nous nous bornerons à en rapporter un seul à titre d'exemple :

Observation. — F., 35 ans, n'ayant jamais eu de grossesse, constate, en novembre 1910, une partie dure dans le sein gauche.

En décembre : zone indurée, grenue, douloureuse à la pression à la partie moyenne du segment supérieur du *sein gauche*. Absence d'adénopathie. Diagnostic de *mammite kystique localisée*.

En janvier 1919 s'est développée une lésion analogue dans le *sein droit :* petites nodosités sensibles, disséminées et même, en un point, petite tumeur arrondie, rénitente. Diagnostic identique de *mammite kystique*.

En mars 1921 l'aspect s'est modifié à droite : tumeur mal limitée, dure, présentant quelques adhérences à la peau, de petits grains dans le reste du sein et à la partie inférieure un noyau du volume d'un gros pois, bien limité, rénitent, mobile. Adénopathie axillaire.

19-3-21 : *amputation du sein droit* par M. Hartmann. *Examen histologique* par M. M. Renaud : coexistence d'un processus de mammite diffuse avec proliférations adénomateuses, kystes multiples (un a le volume d'une bille) et d'un processus de néoplasie épithéliale où les cellules groupées en travées irrégulières forment des lobules infiltrant un stroma conjonctif dense. Adénopathie néoplasique.

(1) Costantini (P.). — Contributio allo studio del cancro bilatérale del seno. *Clin. Chir.*, 1928, t. XXXI, p. 131-146.

(2) Caylor (H.-D.) et Hunt (V.-C.). — Bilateral adenocarcinoma of breast. *Ann. of Surg.*, 1929, t. LXXXIX, p. 549-551.

(3) Villar (in Bellone, *Thèse Bordeaux*, 1904).

(4) Soupault (R.). — Cancer simultané des deux seins. *An. d'An. Path.*, déc. 1928, t. V, n° 9, p. 1004.

(5) Hofhauser (G.). — Sul carcinoma bilatérale della mamella. *Rinascenza Medica*, 1929, t. VI, n° 24, p. 575.

(6) Ch. Lenormant. — Le cancer bilatéral du sein. *Progrès Médical*, 1934, n° 10, p. 417.

En mai 1932, un kyste s'étant notablement développé dans le sein gauche, le 1-6-22, *résection partielle du sein* par M. Hartmann.

Examen de la pièce : kyste du volume d'une bille à contenu séreux.

Pendant plusieurs années nous revoyons tous les 6 mois la malade qui ne présente rien de particulier ; aussi, malgré notre conseil, cesse-t-elle de venir nous voir jusqu'en janvier 1931. A ce moment il n'y a aucune récidive à droite, mais sein gauche pris en masse, suifeux, recouvert par une peau rouge, œdémateuse, fusionnée avec la masse du sein, avec paquet ganglionnaire dans l'aisselle.

A la suite d'un traitement radiothérapique par le Dr Maingot, diminution notable de volume et disparition de la teinte rouge du sein.

17-6-31 : *amputation du sein gauche,* curage axillaire et ablation d'un ganglion rétro-claviculaire gros comme un œuf de pigeon par M. Hartmann.

Examen histologique : épithélioma colloïde à sécrétion mucoïde extrêmement marquée. En quelques zones, infiltration dans un tissu conjonctif des éléments tumoraux, alignés en piles de monnaie ou groupés en petits îlots. Ni monstruosités, ni mitoses. Métastase ganglionnaire : 1/1 par un épithélioma de même type.

Suites éloignées : en septembre 1932 constatation à gauche de quelques petits nodules cutanés qui disparaissent à la suite de quelques séances de radiothérapie.

En novembre 1933, nouveaux nodules cutanés disparaissant de même par la radiothérapie.

En octobre 1934 pleurésie hémorragique à gauche et mort en janvier 1935, 14 ans après la première intervention, 3 ans 1/2 après l'amputation du deuxième sein.

Il est certain que si cette malade était venue nous trouver une fois tous les 6 mois, comme nous le lui avions demandé, nous aurions opéré plus précocement le deuxième sein et très probablement il n'y aurait pas eu de récidive, comme il n'y en a pas eu du côté du premier sein opéré 10 ans auparavant. Ce cas nous montre la nécessité qu'il y a à surveiller les malades porteurs de kystes des deux seins. Peut-être y aurait-il même avantage à les amputer avant l'apparition de signes de transformation cancéreuse, lorsqu'elles ont dépassé 40 ans et se trouvent à l'âge où l'on observe le plus souvent les cancers.

L'examen histologique de ces divers cas de *mammites en transformation néoplasique* nous a montré, suivant les cas ou même sur une même pièce, les aspects les plus divers : présence de kystes plus ou moins volumineux, de végétations intra-kystiques plus ou moins marquées, présence ou absence d'infiltra-

tion lymphocytaire, périacineuse ou péricanaliculaire, existence de mammite proliférative. *Il ne semble pas exister de forme de mammite spécialement susceptible de subir la transformaion maligne.*

Ce qui, par contre, nous paraît se dégager très nettement de nos observations de cancers doubles greffés sur des mammites, c'est *le pronostic relativement favorable* de tels cas, s'opposant nettement à la gravité exceptionnelle des formes de cancers doubles du sein sans lésion préalable de la glande. Des trois malades chez lesquelles n'existaient que des lésions de mammite n'ayant pas encore subi de transformation au niveau du second sein, consécutivement à l'ablation du premier pour cancer, deux sont bien portantes respectivement depuis 8 et 11 ans, la 3e est morte, 7 ans après l'amputation de son premier sein, d'un cancer de l'utérus.

Des six autres, deux sont encore bien portantes après 3 ans 1/2 et 7 ans, les quatre autres sont mortes 4 ans, 5 ans, 7 ans et 11 ans après l'amputation du premier sein.

La question des relations à établir entre les cancers du sein qui se développent, soit simultanément, soit successivement, dans les deux glandes mammaires, constitue l'une des questions les plus controversées.

Deux hypothèses sont en présence : ou bien il s'agit de *néoplasmes distincts et indépendants* développés en deux points différents de l'organisme, de cancers multiples en quelque sorte, ou bien *l'un des cancers est primitif et l'autre doit être considéré ou comme une simple métastase*, au même titre qu'au niveau de n'importe quel autre organe, ou comme le *résultat d'une propagation locale.*

1° Il est un certain nombre de cas où l'envahissement du second sein est lié de façon évidente à une *propagation locale* par le réseau lymphatique sous-cutané (fig. 4). Il s'agit presque toujours de tumeurs volumineuses, à développement relativement rapide, avec sein pris en masse, peau œdémateuse, et parfois véritables petits cordons débordant sur la ligne médiane.

Cette propagation, il est vrai, ne se manifeste pas toujours avec une telle évidence. Aucun signe clinique peut ne la traduire alors même qu'elle existe. A ce point de vue, Teichmann a publié une observation des plus démonstratives (1). Il s'agissait

(1) TEICHMANN. — Ueber den doppelseitigen Brustkrebs. *Deut. Zeitschr. f. Chir.*, 1932, t. CCXXXV, p. 523-527.

de tumeurs développées à peu d'intervalle dans les deux seins, et dont la seconde siégeait dans le quadrant supéro-externe du sein gauche. Macroscopiquement, ces deux tumeurs étaient complètement séparées par une zone de tissus apparemment normaux. L'histologie, cependant, en montrant que toutes les voies lymphatiques qui se rendaient du sein droit au sein gauche

FIG. 4. — Récidive d'un cancer du sein à droite. Propagation directe au sein gauche.

étaient bourrées de boyaux néoplasiques, apporta la preuve manifeste qu'il s'agissait d'une propagation locale.

2° D'autres cas *relèvent d'un envahissement métastatique* de l'autre sein, et cela non seulement pour les cancers successifs, mais même pour les cancers simultanés. L'une de nos observations, — publiée d'ailleurs en détail par Sézary et Horowitz (1) et dont nous avons rapporté l'essentiel au début de cet article, —

(1) SÉZARY (A.), HOROWITZ (A.) et MIGET (A.). — Epithéliomas métastatiques de la peau. *Bull. de la Soc. franç. de Dermat. et Syphiligr.*, 1933, p. 1291-1294.

constitue une démonstration éclatante de la possibilité d'un tel envahissement métastatique dans les cancers doubles simultanés, même peu développés. L'éruption prurigineuse de petits nodules cutanés métastatiques avait précédé d'un mois la constatation par la malade de tumeurs symétriques des deux seins.

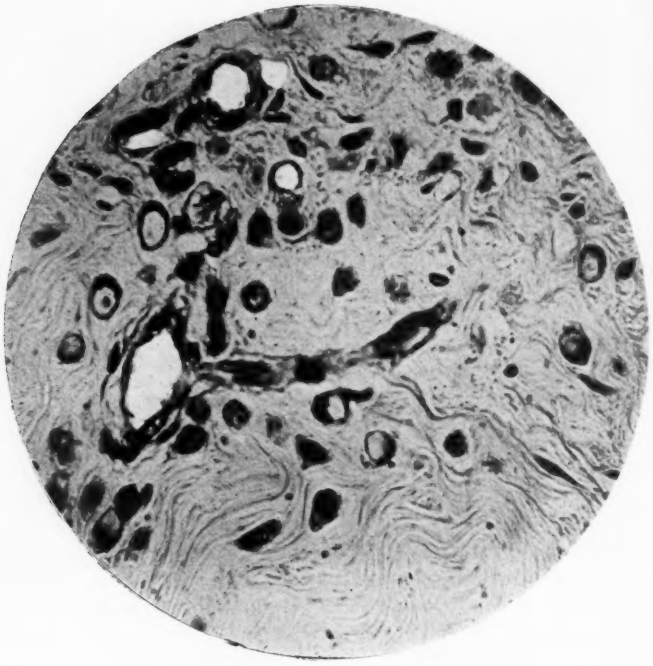

Fig. 5. — Epithélioma à cellules indépendantes mucicarminophiles avec aspect en « chaton de bague » (gr. 450).

L'examen histologique de l'un des seins et d'un petit nodule nous montra dans les deux un épithélioma à cellules indépendantes mucicarminophiles (fig. 5).

D'un mécanisme identique relèvent, parmi les cancers successifs, la plupart de ceux dans lesquels l'apparition de la tumeur du second sein a été précédée d'une récidive locale ou ganglionnaire au niveau du premier. Sur nos 21 malades opérées d'un

seul sein, 17 présentaient de telles récidives lorsque nous avons eu l'occasion de les examiner, et sur nos amputées des deux seins, 6 seulement.

3° Il est enfin un dernier groupe qui comprend 17 cas dans notre statistique : celui où les tumeurs apparaissent comme complètement indépendantes.

Les signes de cette indépendance sont d'inégale valeur.

a) Les uns sont purement négatifs : tels l'absence de métastases viscérales, hépatiques ou pleuro-pulmonaires en particulier, qui doivent être recherchées avec soin, surtout dans les cas de cancers simultanés en face desquels on a peut-être, plus facilement que pour les autres, tendance à conclure à l'indépendance des deux cancers. Tel aussi l'absence de récidive locale ou ganglionnaire au niveau du premier sein.

b) Le fait d'un long intervalle entre l'apparition des deux tumeurs se surajoutant à l'absence de récidive est un argument de plus en faveur de leur indépendance. Sa valeur s'accroît en même temps que s'allonge l'intervalle. Il est bien évident qu'il est difficile de considérer comme métastatique une tumeur du second sein se développant 9 ans, 10 ans, et à plus forte raison 24 ans, comme chez certaines de nos malades, après l'ablation du premier et en l'absence de toute récidive locale ou ganglionnaire.

c) Le développement, enfin, de cancers sur des mammites scléro-kystiques, suivies parfois depuis des années, constitue également un signe de grande valeur, apportant parfois à lui seul presque la certitude qu'il s'agit bien de tumeurs indépendantes.

La véritable certitude ne saurait cependant être apportée que par *l'examen histologique* lorsqu'il montre une *structure* ESSENTIELLEMENT *différente au niveau des deux tumeurs,* et non simplement différente. La loi suivant laquelle « tout cancer secondaire reproduit identiquement le type histologique du cancer primitif », valable dans son ensemble pour les tumeurs de la plupart des organes, nous apparaît trop rigide, trop absolue en ce qui concerne les cancers du sein.

L'examen de près de 500 tumeurs du sein nous a en effet montré le polymorphisme extrême que l'on peut rencontrer dans certaines tumeurs, suivant les points considérés. L'étiquette dont on les affuble ne correspond en réalité qu'à la prédominance

d'un aspect sur les autres. C'est ainsi qu'un épithélioma polyadénomateux ou tubuleux, un épithélioma en rognons pleins ou en rognons à rosette, peut voisiner avec des zones d'épithélioma infiltrant ou avec un épithélioma alvéolo-trabéculaire, qu'un épithélioma mucicarminophile peut montrer des zones étendues

Fig. 6. — Epithélioma atypique infiltrant au niveau du premier sein (gr. 210).

sans aucune mucicarminophilie. L'état différent du stroma, le degré d'infiltration lymphocytaire ou de réaction métaplasique du tissu graisseux ne sauraient eux non plus constituer des arguments suffisants, étant donné parfois leur variabilité dans une même tumeur.

Un épithélioma glandulaire peut très facilement, par dédifférenciation progressive, donner naissance à un épithélioma atypique et par conséquent métastaser sous cette forme. L'observation

des tumeurs expérimentales chez l'animal le prouve : c'est ainsi que l'on voit des épithéliomas glandulaires devenir atypiques au cours des passages, et cela très rapidement ; des épithéliomas spino-cellulaires perdre la faculté de former des globes cornés...

Par contre, la possibilité d'un retour de l'atypie vers la forme

Fig. 7. — Epithélioma en rognons avec arrangement acineux au niveau du 2e sein (gr. 210).

typique nous apparaît comme un fait exceptionnel pour ne pas dire impossible, lorsque la métastase est destinée à se développer dans un milieu absolument identique à celui où s'est développée la tumeur primitive.

Il convient cependant de signaler une exception à cette règle. On peut voir certains épithéliomas entièrement atypiques présenter, dans quelques vaisseaux lymphatiques ou au niveau de métastases ganglionnaires, quelques formations acineuses.

Il s'agit, dans ces cas, soit de métastases excessivement précoces, contemporaines de la période où la tumeur primitive se présentait sous une forme glandulaire ultérieurement disparue, soit plus vraisemblablement d'un terrain de développement plus propice pour les cellules tumorales. Il est infiniment peu proba-

Fig. 8. — Epithélioma intra-canaliculaire au niveau du premier sein (gr. 90).

ble qu'il puisse en être de même en cas de métastase dans l'autre sein, où les conditions de développement sont identiques à celles du premier.

C'est en se basant uniquement sur des aspects histologiques non absolument identiques dans les deux seins que certains auteurs ont pu considérer comme indépendantes des tumeurs qui n'étaient peut-être en réalité, au niveau du second, qu'une métastase.

On ne doit donc, du point de vue histologique, considérer comme véritablement indépendants que ceux dans lesquels *la structure de la tumeur du deuxième sein ne peut découler logiquement de l'évolution possible de celle du premier.*

Il en est ainsi, par exemple, lorsqu'il s'agit : d'un épithélioma



Fig. 9. — Epithélioma massif avec quelques arrangements acineux (non visibles sur cette microphoto) au niveau du 2e sein (gr. 450).

végétant intra-canaliculaire dans les deux seins ; d'un épithélioma atypique ou intra-canaliculaire dans le premier, et d'un épithélioma glandulaire dans le second ; d'un épithélioma mégacellulaire ou à cellules indépendantes dans le premier, et d'un épithélioma glandulaire ou atypique dans le second, etc...

Sur les 14 cas où nous avons pu nous-mêmes examiner les deux seins, 8 concernaient des tumeurs développées sur des mammites. L'examen histologique n'a fait le plus souvent que

confirmer l'impression clinique concernant l'indépendance des deux tumeurs. Parfois, il n'ajouta rien à cette impression, en particulier lorsque la tumeur enlevée avait acquis un tel développement qu'il n'était même plus possible de retrouver les lésions de mammite constatées cliniquement depuis des années.

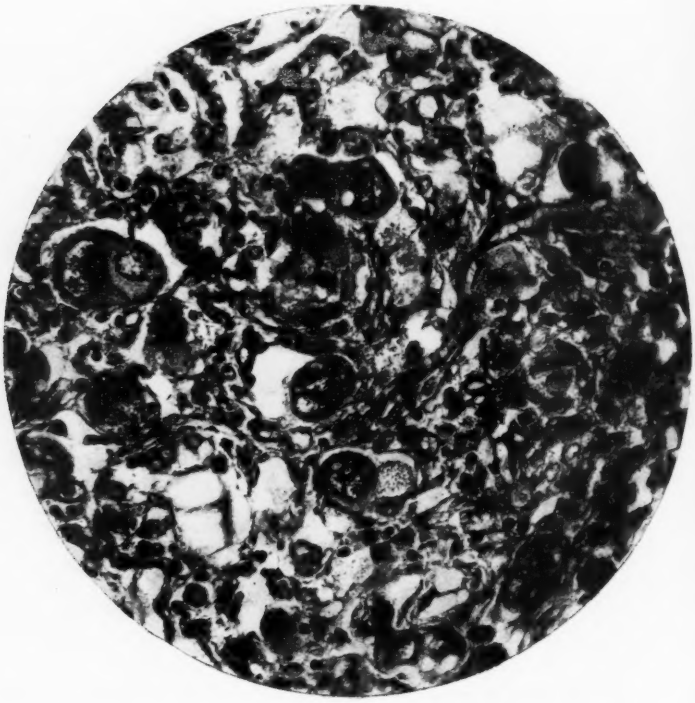

Fig. 10. — Epithélioma mégacellulaire au niveau du premier sein (métastase ganglionnaire), gr. 450.

Sur les six autres cas, trois seulement purent être considérés avec certitude comme indépendants.

Le premier concerne un épithélioma atypique infiltrant (fig. 6) au niveau du premier sein, et un épithélioma en rognons avec arrangements acineux (fig. 7) au niveau du second.

Le second, un épithélioma intra-canaliculaire (fig. 8) au ni-

veau du premier sein et un épithélioma massif avec quelques formations acineuses (fig. 9) au niveau du second.

Le dernier, un épithélioma mégacellulaire (fig. 10) au niveau du premier sein, et un épithélioma alvéolaire avec quelques arrangements acineux (fig. 11) au niveau du second.

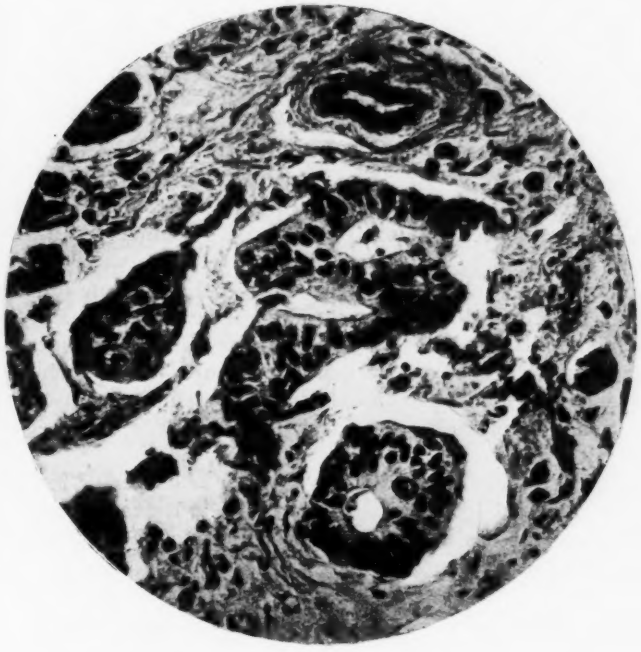

Fig. 11. — Epithélioma alvéolaire avec quelques arrangements acineux au niveau du 2e sein (gr. 450).

Du point de vue clinique, les tumeurs des deux premiers cas apparaissaient également comme indépendantes : absence de toute récidive locale ou ganglionnaire et intervalle de 7 ans entre l'apparition des deux tumeurs dans l'un, existence de petites tumeurs des quadrants supéro-externes, de caractères exactement superposables, apparues à quelques mois d'intervalle dans l'autre.

Dans le troisième, par contre, la seconde tumeur apparaissait soit comme une propagation locale, soit comme une métastase de la première : le premier sein, pris en masse, traité par radiothérapie pré-opératoire, fut en effet suivi d'une récidive ganglionnaire rapide et de l'apparition d'une tumeur dans l'autre sein en l'espace de moins d'un an.

Un tel fait tend à prouver la difficulté qu'il peut y avoir à classer les cas de cancers doubles dans tel ou tel cadre, et le caractère un peu artificiel de la classification que nous avons tenté pour nos observations.

Conclusions

Le cancer bilatéral du sein est le plus souvent le résultat d'une propagation par le système lymphatique du cancer d'un sein à l'autre sein.

Dans un certain nombre de cas cependant, ainsi que le laissait prévoir l'examen clinique et que le confirme l'examen histologique montrant des types morphologiques essentiellement différents, il semble bien que le deuxième cancer se soit développé indépendamment du premier. Le plus souvent alors, il est précédé, pendant un nombre variable d'années, de lésions bénignes bilatérales.

Lorsque les deux seins sont envahis par le cancer, le pronostic est généralement très grave. Toutefois, dans les cas de transformation maligne des mammites scléro-kystiques il apparaît particulièrement favorable.

Documents pour l'étude de l'acanthosis nigricans

PAR

J. DUCUING (de Toulouse)

L'acanthosis nigricans, ou dystrophie papillaire et pigmentaire de Darier, est une dermatose caractérisée par de la pigmentation, une hypertrophie papillaire végétante, de l'hyperkératose, une dystrophie pilaire et unguéale et par la coexistance fréquente d'une carcinose abdominale.

*
**

Mme L. M., 42 ans, est envoyée au Centre anticancéreux le 13 juillet 1932 par le Docteur Giaccardy, de Tarbes, qui a déjà fait le diagnostic mais qui nous adresse la malade pour étudier ce cas curieux.

Antécédents et histoire de la maladie. — La femme, peu intelligente, répond mal aux questions qu'on lui pose. Cependant, avec beaucoup de patience, voici les renseignements que nous recueillons.

Père mort assez jeune d'une affection inconnue.

Mère âgée de 60 ans, aveugle depuis 40 ans après un accouchement.

Cinq frères ou sœurs en bonne santé. Un frère mort dans la première enfance.

Réglée à 15 ans, toujours régulièrement.

Sept enfants, un mort à 3 ans ; pas de fausse couche.

Pas de maladie grave.

Fin mai 1932, la peau devient rugueuse sur tout le dos de la main droite, puis apparaissent des verrues à ce niveau. La face dorsale de la main gauche présente bientôt les mêmes lésions.

Les lèvres augmentent de volume peu après et grossissent rapidement pour arriver à l'état actuel en quelques semaines.

Les aisselles se transforment en même temps ; les poils tombent et la peau devient rugueuse.

A la même époque apparaissent aussi des troubles gastriques, au moment des règles surtout. Pendant quelques jours, à cette occasion,

la malade souffre de l'estomac, a des vomissements alimentaires muqueux et aqueux ; pas d'hématémèse, mais léger melœna.

Amaigrissement depuis un mois ; pas d'asthénie marquée cependant.

Examen de la malade. — Il s'agit d'une femme grande, maigre,

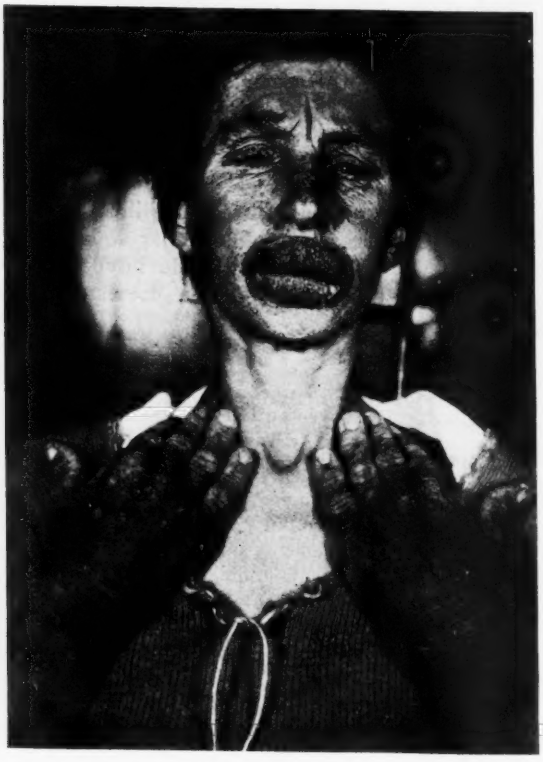

FIG. 1. — Malade vue de face. Lésions cutanéo-muqueuses de l'œil droit, du nez, des lèvres, du menton, des mains ; lésions des ongles.

d'allure masculine, qui surprend immédiatement par sa pigmentation et la forme négroïde de sa bouche.

1° APPAREIL CUTANÉO-MUQUEUX. — A. *Face.* — *Front :* quelques longues rides transversales et verticales, profondes, ces dernières partant de la racine du nez ; quelques taches pigmentaires à la racine des cheveux ; quelques petits papillomes.

Paupières : nombreux papillomes de formes variées (filiformes, en massue, sessiles), surtout sur la paupière droite et en particulier sur son bord libre.

Joues : quelques taches pigmentaires.

Nez : taches noires « en selle » particulièrement développées à gauche.

Lèvres : fortement déformées et très augmentées de volume, sur-

FIG. 2. — Malade vue de profil. Lésions cutanéo-muqueuses de la face et de la nuque.

tout la lèvre supérieure qui surplombe nettement l'inférieure ; bouche lippue de noir.

La lèvre supérieure est formée de deux parties : le bord cutanéo-muqueux est représenté par une muqueuse et une peau normales ; tout le reste, fortement proéminent est constitué par une masse allongée, ovoïde, plus grosse qu'un pouce d'homme. La muqueuse, recouverte de papillomes plats juxtaposés, paraît craquelée. Elle est de couleur rosée et beige, très sèche au toucher. A la palpation, la muqueuse est résistante, cartonnée et se continue avec la masse de la lèvre qui est de consistance normale. C'est donc une hypertrophie superficielle qui augmente le volume de la lèvre et l'éverse. Près de la commissure droite il existe un gros épaississement papillomateux.

La lèvre inférieure, en retrait léger sur la supérieure, présente aussi deux zones : le bourrelet cutanéo-muqueux absolument sain, le reste à muqueuse pathologique. Les lésions sont sensiblement différentes de celles de la lèvre supérieure. La coloration est rose vif.

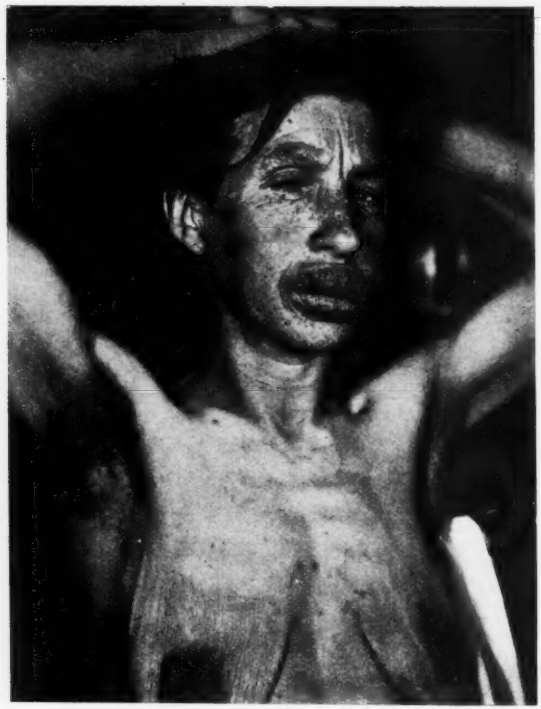

Fig. 3. — Malade vue de face, torse nu. Lésions cutanéo-muqueuses de la face, du cou, des aisselles, du thorax, des seins.

Les papillomes sont moins développés, la craquelure n'est qu'ébauchée. A la palpation, la sensation est légèrement cartonnée. La muqueuse est humide.

Menton : quelques papillomes de la taille d'une tête d'épingle.

B. *Langue et face interne des joues.* — Les lésions sont exactement les mêmes que celles décrites pour la lèvre inférieure. La langue est hypertrophiée.

C. *Cou.* — Aspect plissé et quadrillé de la peau, surtout marqué au niveau de la nuque.

D. *Aisselles.* — Des deux côtés, d'une manière symétrique, on note de l'hyperkératose, de la papillomatose et surtout une teinte variant du gris au noir et d'une intensité très marquée en certains points. Cette pigmentation s'étend sur toute l'étendue de l'aisselle. Les poils sont excessivement rares ; les téguments sont secs.

E. *Membres supérieurs.* — Au niveau des bras, rien à signaler.

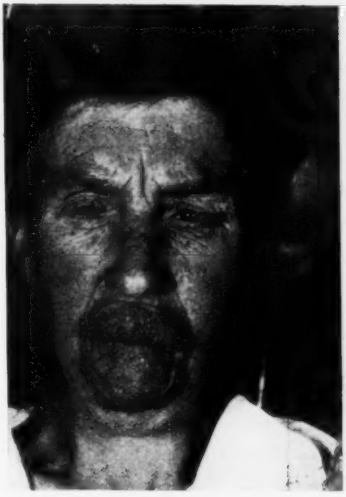

Fig. 4. — Malade vue de face. Lésions cutanéo-muqueuses de la face, des lèvres et de la langue.

Coude chagriné au pli de flexion. A la partie inférieure des avant-bras : modification de la peau qui devient rugueuse, sèche et présente quelques verrues. Le dos des mains présente une peau épaisse, sèche, rugueuse, couverte de taches brunâtres disséminées et de nombreuses verrues ; certaines d'entre elles atteignent le volume d'un gros pois. La face palmaire des mains est épaisse, rugueuse, mais non pigmentée.

F. *Thorax et seins.* — Sur la face antérieure du thorax, quelques petites verrues ; çà et là quelques éphélides.

Les seins sont pendants et maigres ; le mamelon et l'aréole de chacun d'eux sont rugueux, hyperkératosiques et noirs.

G. *Abdomen.* — Ombilic rugueux et pigmenté. Toute la peau du ventre est plissée et sèche.

H. *Région ano-génitale.* — Marge de l'anus hyperpigmentée, papillomateuse. Grandes lèvres et face interne des cuisses : pigmentation noire anormalement accentuée, rugosités.

I. *Plante des pieds.* — Cornée, beaucoup plus épaisse que normalement au niveau de la partie moyenne ; non pigmentée.

J. *Poils et ongles.* — Cheveux assez fournis et noirs, sourcils noirs

Fig. 5. — Malade vue de profil. Lésions cutanéo-muqueuses de la face, des lèvres et de la langue.

mais clairsemés, poils des aisselles excessivement rares, poils du pubis peu fournis. Ongles épais, friables, striés longitudinalement.

2° Tube digestif. — Anorexie légère, plus accusée depuis quelque temps. Pas de dégoût électif pour la graisse et la viande. Digestions lentes, pas d'éructation, ni de pyrosis. Ballonnement après le repas ; quelques douleurs. Pas de nausées, ni de vomissements en dehors de la période menstruelle. Pas d'hématémèses.

— Il y a un mois environ, diarrhée qui dure trois semaines ; impossible de préciser davantage. Léger melœna.

— Tension épigastrique à la palpation ; pas de point très douloureux. Foie légèrement ptosé.

— Toucher rectal négatif.

3° Autres appareils. — Appareil respiratoire : normal.
Appareil circulatoire : cœur normal. T.A. 15-8.

Appareil nerveux : normal.

Appareil génital : col déchiré, cervicite chronique. Corps en situation normale. Le doigt qui touche sort recouvert de stries sanguinolentes. Biopsie : métrite glandulaire chronique.

Système ganglionnaire : pas d'adénopathie.

4° Etat général. — Assez bon dans l'ensemble ; femme amaigrie.

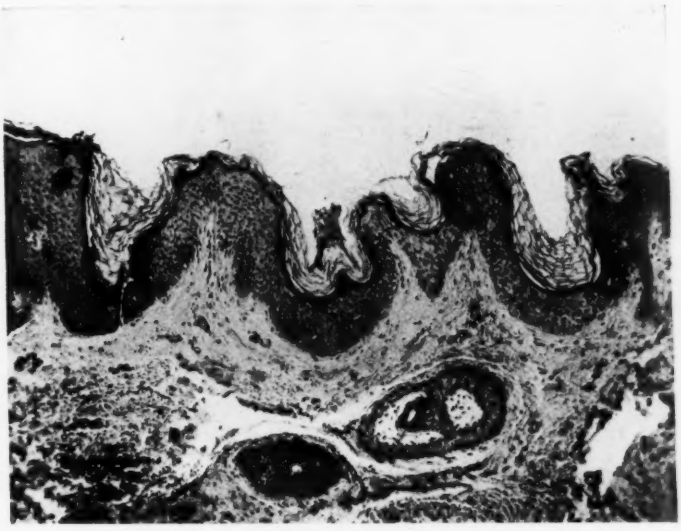

Fig. 6. — Hypertrophie papillaire, épaississement de la couche cornée apparent surtout dans les sillons inter-papillaires. (Grossissement : 80/1).

5° Examens de laboratoire. — B.-W. : négatif. Formule sanguine : très léger degré d'anémie.

6° Examen radiologique de l'estomac. — Contractions fortes. Evacuation rapide. Bas-fond gastrique ne s'imprégnant pas malgré les mouvements de la malade et la pression de la paroi abdominale. Persistance d'une grosse image lacunaire sur la grande courbure au niveau de la région prépylorique.

La malade refuse de se laisser opérer de son cancer de l'estomac. Elle quitte le service le 13 juillet 1932 et depuis il nous a été impossible de retrouver sa trace.

7° Examen anatomo-pathologique de la peau. — Voici le résultat de quelques examens anatomo-pathologiques pratiqués sur des fragments prélevés au niveau de différents points de téguments. Ces micro-photographies ont été faites par le Dr Bassal, chef de laboratoire d'anatomie pathologique au Centre anticancéreux.

*
**

Les documents cliniques radiographiques et anatomo-patholo-

Fig. 7. — Hypertrophie papillaire, épaississement de la couche cornée, pigmentation anormale. Imprégnation à l'argent. (Grossissement : 100/1).

giques que nous venons de présenter sont intéressants à plusieurs points de vue.

1° Les cas d'acanthosis nigricans sont relativement rares. Michy dans son travail de 1932 n'a pu en réunir que 207 (1).

2° Bien que la malade n'ait pas été opérée et que l'on n'ait pu préciser le type anatomo-pathologique du cancer gastrique, l'observation est à peu près complète.

(1) L'acanthosis nigricans et ses rapports avec les tumeurs malignes. Libr. Le François, Paris.

3° Les lésions cutanéo-muqueuses, dans l'observation que nous présentons, semblent s'être installées très rapidement en 3 mois environ. Nous voulons bien admettre que le quadrillage de la

FIG. 8. — Pigmentation anormale de la couche génératrice de l'épithélium portant en plusieurs points sur plusieurs assises. Cellules pigmentées dans le derme. Imprégnation à l'argent. (Grossissement : 300/1).

peau, quelques papillomes aient pu passer inaperçus à une femme peu soucieuse de l'état de ses téguments et peu intelligente, mais l'épaississement des lèvres véritablement volumineuses ne pouvait échapper ni à la malade, ni à l'entourage ; il s'est donc développé, très certainement, avec une très grande rapidité. Il

s'agit presque *d'un acanthosis nigricans aigu*. Cette évolution rapide n'est pas signalée dans les observations que nous avons pu lire.

4° Le cas que nous présentons est, par contre, tout à fait classique par la réunion des lésions cutanéo-muqueuses et la présence d'un cancer abdominal. Rappelons à ce sujet que les 207 cas de Michy se répartissent comme suit :

Série I. — Acant. N. coexistant avec une tumeur maligne : 60 cas (l'estomac était atteint 35 fois).

Série II. — Acant. N. avec altération de l'état général ; néoplasme probable, mais localisation incertaine : 20 cas.

Série III. — Acant. N. avec état général relativement conservé et sans aucune apparence clinique ou anatomique de cancer : 28 cas.

Série IV. — Forme junévile : 99 cas.

5° Notre observation est particulièrement intéressante au point de vue de l'étendue, de l'intensité et de la réunion de toutes lésions muqueuses macroscopiques qui caractérisent l'acanthosis nigricans.

On y retrouve, sur presque toute l'étendue des téguments et des régions cutanéo-muqueuses : la pigmentation, l'hyperkératose, l'hypertrophie papillaire végétante, la dystrophie pilaire et unguéale.

Les lésions sont surtout développées au niveau des lèvres et de la langue. Sur tous les documents photographiques que nous avons vus, nous n'avons jamais constaté une telle hypertrophie des lèvres, même dans le cas de Loiselet qui a trait à un acanthosis nigricans évoluant chez un noir.

6° Les lésions anatomo-pathologiques sont absolument caractéristiques ; on y retrouve : l'hypertrophie papillaire, l'hyperkératose, la papillomatose et la pigmentation.

Cancer de l'utérus et cancer de la verge chez deux conjoints

PAR

Emile WALLON

J'ai l'honneur de présenter à la Société ce double cas de cancer : le mari et la femme ont présenté, l'un un cancer de la verge, l'autre un cancer de l'utérus, à peu de mois d'intervalle.

Chez la femme, le cancer de l'utérus a évolué dans les premiers mois de l'année 1934. Le mari a présenté un cancer de la verge dont le début est difficile à préciser, car il est apparu à la suite d'une longue période de lésions irritatives et infectieuses. Mais la biopsie a confirmé en février 1936 la nature maligne de la lésion.

De tels cas sont exceptionnels : les cancers de l'utérus sont très fréquents et il est fort rare de constater l'apparition d'un cancer de la verge chez celui qui, par des rapports réguliers, est exposé à être contaminé. Il est donc logique d'admettre que dans le cas présent il ne s'agit que d'une simple coïncidence. Il m'a paru cependant intéressant de rapporter ces deux observations. La transmissibilité des cancers est une question tellement importante qu'il est utile que chacun apporte des faits précis pour servir de base à une étude sérieuse et méthodique.

Observations de Mme B. Lucie, 53 ans

La malade entre au Centre anti-cancéreux de la Salpêtrière le 24 septembre 1934 pour des pertes sanglantes apparues il y a un mois environ.

Antécédents héréditaires : père et mère morts à un âge avance de congestion pulmonaire.

Antécédents génitaux : deux enfants vivants, 30 et 23 ans, suivis de *deux fausses-couches* de 4 et 5 mois.

On trouve en outre une *métrite* et un *fibrome*.

Les pertes blanches remontent à de longues années. Souvent la malade se plaignait de douleurs abdominales avec recrudescence au moment des règles. Elle a présenté à trois reprises des *poussées de cystite* avec cuisson vive à la miction, et émission d'urine foncée parfois teintée de sang. Comme autre maladie, une grippe assez violente.

Les règles, assez régulières, ont toujours été très abondantes. Elles ont augmenté depuis plusieurs années, devenant de plus en plus douloureuses et s'accompagnant de rejets de caillots noirâtres. Les troubles sont devenus violents dans le courant de l'année 1932 : aux ménorragies se sont ajoutées des métrorragies de plus en plus abondantes. Une hémorragie particulièrement importante a nécessité son admission d'urgence à l'Hôpital Lariboisière. *L'anémie* était telle qu'elle a nécessité deux transfusions de sang. On a renoncé à l'opération en raison de l'état du cœur et de la faiblesse générale. Des séances de radiothérapie ont été commencées pendant le séjour à l'hôpital et continuées après sa sortie. La malade a reçu au total une quinzaine de séances de roentgenthérapie.

Pendant deux ans les pertes de sang ont été arrêtées.

En août 1934 les pertes de sang ont reparu moins abondantes qu'auparavant mais continuelles. L'examen pratiqué à Lariboisière a montré qu'il s'agissait d'un cancer utérin et la malade nous a été adressée.

Le toucher vaginal montre un col irrégulier bourgeonnant, dur, saignant à l'examen. Le fond de l'utérus remonte à un travers de main au-dessus de la symphyse. L'organe a gardé une certaine mobilité. Les culs-de-sac sont envahis mais l'extensibilité du vagin est en partie conservée. Les deux paramètres sont infiltrés dans leur moitié interne. L'hystérométrie montre une cavité de 9 centimètres.

Biopsie : (I. Bertrand), épithélioma intermédiaire non kératogène.

Des examens complémentaires ont été pratiqués pour établir le bilan de sa résistance organique.

Examen des urines : sucre, néant ; albumine, traces.

Examen du sang : urée, 0 gr. 22.

Examen radiologique : transparences pulmonaires satisfaisantes, aorte opacifiée.

Curiethérapie : Le traitement a été commencé le 26 septembre 1934, interrompu le deuxième jour par suite d'une élévation thermique et repris le 4 octobre 1934.

Dose totale : utérus (sonde de trois foyers) : 37,80 millic. détruits ; vagin (colpostat) : 38,40 mcδ. Total : 76,20 mcδ.

Le traitement terminé le 30 octobre 1934 s'est étalé sur 14 jours.

Suites sans incident : la malade reprend sa vie normale un mois après.

Elle se plaint en novembre de la jambe gauche qui présente des varices. Cet état s'améliore facilement par le repos.

Le 20 mai 1936 : bon état général local.

La malade cependant présente quelques troubles vésicaux analogues à ceux dont elle a déjà souffert avant sa maladie.

L'examen systoscopique ne montre pas de signes d'infiltrations néoplasiques. Toutefois, on trouve une vessie à colonnes, un diverticule au niveau de l'orifice urétéral droit peut-être dû à une adhérence.

Le 25 novembre 1936 la malade est en très bon état, elle a grossi depuis le traitement, a repris toute son activité et reste debout du matin au soir, ses forces sont complètement normales. Cependant elle présente des essoufflements à la marche rapide, des douleurs lombaires, des céphalées. Son intestin est paresseux et ne fonctionne qu'à l'aide de laxatifs.

Tension artérielle : 21 maximum, 9 minimum.

Un traitement est actuellement dirigé contre cette hypertension qui explique en grande partie les troubles précédents.

Examen : le toucher vaginal montre un vagin souple. Le cul-de-sac droit est un peu moins dépressible mais sans induration suspecte. Le toucher rectal montre le col attiré légèrement à droite par une bride scléreuse.

Au spéculum la muqueuse de teinte normale est complètement cicatrisée.

Observation de M. B.

Le malade consulte le 2 février 1935, cinq mois après que sa femme a été traitée pour un néoplasme utérin.

Antécédents héréditaires : mère morte très âgée à 73 ans, père mort à 63 ans d'une embolie.

Antécédents personnels : une *typhoïde* en bas âge et une *scarlatine*. *Arthrite de la hanche* en 1916. Immobilisation d'un mois en extension continue. Trois mois de convalescence. Actuellement ne se ressent de sa jambe que de temps en temps d'une manière diffuse. Les troubles de la hanche n'ont pas reparu, les névralgies sont calmées par les analgésiques habituels.

Pas de syphilis.

Blennorragie il y a quarante ans compliquée d'orchite. En un mois les phénomènes aigus ont rétrocédé.

En 1915, pendant la guerre, il commence à présenter des *rougeurs et des fissures sur le gland*. Il y a deux ans une ulcération qui suppure et saigne parfois, gênant les rapports. Ces lésions semblent être des lésions d'*érythroplasie* du gland avec alternative d'accalmie et d'aggravation. Parfois le placard est le siège de fissures plus ou moins profondes, jamais la cicatrisation n'a été complète malgré les traitements essayés (nitrate d'argent, ichtyol).

A l'examen du 2 février 1935 on note l'existence d'un placard légèrement saillant de 2 cm. de diamètre, à contour irrégulier marqué par un rebord net, la surface est mamelonnée, parcourue de fissures. L'état inflammatoire et œdémateux ne permet pas d'établir un diagnostic ferme. La désinfection suivie d'un traitement calmant amène une grosse amélioration Depuis le mois de mai 1935 l'état reste stationnaire.

Le malade ne revient consulter que le 7 février 1936. Depuis quelques mois, il a remarqué une aggravation de son mal.

L'examen montre alors un placard allongé, occupant le prépuce et le sillon balano-préputial et des bourgeons reposant sur une base indurée.

La *biopsie* établit qu'il s'agit d'un épithélioma spino-cellulaire.

Curiethérapie : radium-puncture du 13 au 20 février 1936, 6 aiguilles de 10 microcuries-heure sont introduites sous la lésion, opposées deux à deux, leurs fils noués par-dessus la tumeur.

Dose totale : 10 millicuries détruits.

La réaction est vive : cuissons à la miction. Par moments, une goutte de sang au méat. Œdème du gland.

Le 4 avril 1936 persistance d'un écoulement urétral, mais les mictions sont faciles. La cicatrisation est presque complète.

Le 8 décembre 1936 la rougeur a disparu presque complètement mais les lèvres du méat sont agglutinées parfois par une sécrétion.

Examen : cicatrisation souple, blanchâtre, reposant sur une base scléreuse très limitée parcourue par endroits de petites télangiectasies. Pas d'adénopathie.

De *la confrontation de ces deux observations*, on peut remarquer que le mari présentait des lésions ouvertes du gland pendant l'évolution du cancer utérin de sa femme. Elles ont pu être ainsi l'origine d'inoculation ou de greffe au moment des rapports.

Voyons si l'HISTOLOGIE permet d'établir un rapprochement entre ces deux cancers.

J'ai demandé à Ivan Bertrand de bien vouloir examiner les coupes et les comparer.

Voici le résultat de cet examen que je me borne à transcrire :

La *biopsie utérine* révèle un épithélioma intermédiaire non kératogène. La tumeur dans l'ensemble reste assez indifférenciée. Les limites inter-cellulaires sont généralement assez nettes, mais ne comportent jamais de filaments d'union. De même, on ne décèle l'existence d'aucune cellule épithéliale isolée en dyskératose. Les mitoses ainsi que les monstruosités sont fort nombreuses. Le stroma est relativement peu important par rapport aux

masses épithéliomateuses, présentant dans leur centre une cavité dégénérative remplie de cellules en fonte granulo-graisseuse.

La *biopsie de la verge* montre des lésions qui sont beaucoup plus polymorphes. L'épithélioma est étalé en surface et se présente à ce niveau sous un aspect spino-cellulaire indiscutable. La lobulation reste peu marquée et l'évolution kératogène à peine ébauchée n'est représentée que par de rares figures de dyskératose. Dans la profondeur, l'épithélioma présente un aspect plus indifférencié, la lobulation et l'évolution kératogène disparaissent complètement. Enfin, les ponts inter-cellulaires cessent d'être visibles et la tumeur prend le type d'un épithélioma intermédiaire.

Il n'y a donc pas de différence histologique essentielle entre l'épithélioma du mari et celui de la femme. Il faut bien reconnaître également que la plupart des cancers de la verge montrent une évolution lobulée et kératogène beaucoup plus intense. Néanmoins, il n'existe aucune preuve histologique permettant d'affirmer l'éventualité d'une greffe cancéreuse.

Conclusions

Tels sont les faits. Je tiens à la disposition de la Société les coupes histologiques et je serais heureux de connaître les différentes interprétations qui peuvent être suggérées par la lecture de ces deux observations.

(*Travail du Centre anticancéreux de la Salpêtrière*)
(*Professeur Gosset*)

Sarcome congénital du fémur

PAR

L.-V. MÉÉROVITCH

Les tumeurs malignes congénitales, c'est-à-dire celles qu'on découvre au moment même de la naissance sont d'une rareté considérable. En parcourant la littérature médicale russe des 20 dernières années je n'y ai pas trouvé un seul cas de sarcome congénital. En 1935, A.-L. Rorissoff a, le premier chez nous, décrit un cas de sarcome de la région sacro-coccygienne chez le nouveau-né. J'ai trouvé deux cas de sarcome congénital des tissus mous dans la littérature allemande dont je disposais.

Lombard et Génisselle décrivent en 1934 un cas d'angio-sarcome caverneux de l'avant-bras. Pendant 30 ans de leur travail à l'hôpital les auteurs n'ont vu que ce cas unique de tumeur maligne congénitale.

Schreiner et Ver sur 12.381 cas de néoplasmes malins observés à l'Institut des affections malignes de New-York, jusqu'au 1er octobre 1933, ne citent qu'un seul cas de sarcome inné de la glande surrénale et un cas de chondrodysplasie innée avec dégénération maligne.

Les sarcomes congénitaux des os des extrémités sont encore bien plus rares.

Goebel n'a collectionné en 1908 dans la littérature universelle, qu'une dizaine environ de cas pareils de sarcome inné des os ; malheureusement ils ne sont qu'insuffisamment décrits. L'auteur décrit son cas à lui, où il y avait un sarcome à cellules fusiformes de la partie inférieure de la cuisse chez un enfant de 3 semaines : l'auteur croit qu'il s'agit d'un sarcome périostal.

Simon cite quelques cas plus ou moins certains de sarcome congénital des os de la jambe, du bras et des doigts. (cit. d'après Wreden).

Nous croyons que la communication de notre cas de sarcome inné, observé dans notre clinique, présente un certain intérêt.

Le 21-VI-1935 fut reçue à la Clinique l'enfant Tydenko Marie, de 4 mois, à propos d'une tumeur dans la région de la hanche gauche. La mère affirme que la tumeur existe chez l'enfant dès sa naissance.

L'enfant est le troisième dans la famille. Les deux autres enfants (l'aîné de 7 ans, le second de 5 ans) sont normalement développés et bien portants et ne présentent aucun défaut inné ou acquis. Avant ce dernier accouchement il y a eu un avortement artificiel. La dernière grossesse avait eu un cours normal, ce n'est que pendant le dernier mois de la grossesse que la mère ressentait, d'après son récit, une pesanteur dans le ventre et des douleurs dans l'hypocondre gauche. La mère ne se souvient d'aucune traumatisation au cours de la grossesse. Accouchement à terme, à domicile, à l'aide d'une sage-femme, durée 16 heures. Présentation de la tête. Après que l'enfant fut sorti jusqu'au bassin l'accouchement, d'après le récit de la mère, s'arrêta 10-15 minutes environ, et l'enfant ne fut accouché qu'après des pressions intenses et des tractions exécutées par la sage-femme. On constata à ce moment même l'existence d'une tumeur sur la hanche gauche dont les dimensions égalèrent celles de la tête de l'enfant.

Poids de l'enfant au bout de 8 jours après l'accouchement : 3.200 gr. La tumeur augmentait lentement de volume à mesure de la croissance de l'enfant, et au bout de quatre mois dépassa d'un quart environ ses dimensions initiales.

Au cours du mois dernier une ulcération apparut sur la surface postérieure de la tumeur (fig. 1, 2).

Affections vénériennes niées par la mère ainsi que par son mari. B.-W. du sang de la mère négatif.

Etat présent : enfant normalement développé, en correspondance à son âge, seulement état de nutrition quelque peu insuffisant. L'enfant est actif, prend bien le sein. Fonctions physiologiques normales. Pleure parfois, mais se conduit en général d'une façon tranquille.

Le cœur et les poumons ne présentent pas de déviations de la normale. Le ventre est un peu proéminent, sa moitié gauche présente en bas un réseau veineux sous-cutané dilaté.

La cuisse gauche est fortement déformée et se présente comme une espèce de tumeur de forme irrégulière et dont les dimensions dépassent considérablement celles de la tête de l'enfant. En bas la tumeur atteint presque les condyles du fémur, en haut elle transgresse sur la moitié gauche du bassin, et la limite supérieure de la tumeur, mal définie, se détermine dans la région inguinale gauche environ à 1-1 1/2 travers de doigt au-dessus du ligament de Poupart.

Sur le fond général de la cuisse grossie se présentent trois nœuds prononcés : l'un, le plus grand, sur la surface interne et postérieure

de la cuisse ; deux autres, beaucoup plus petits, sur la surface externe (l'un au niveau du grand trochanter, l'autre un peu plus haut, atteignant la crête de l'os iliaque, qu'on peut palper à côté de la tumeur. Tous ces nœuds se rattachent par une base élargie à la cuisse fortement grossie avec laquelle ils ne forment qu'un entier. Les nœuds, ainsi que la tumeur de la cuisse en son entier, sont absolument immo-

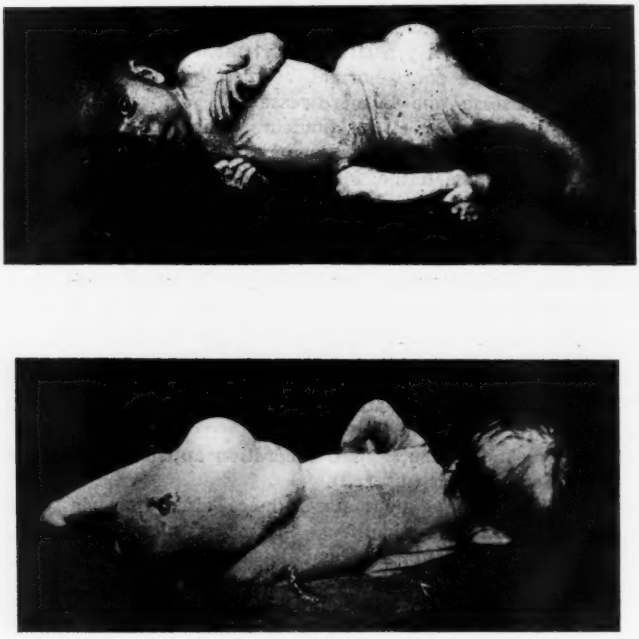

Fig. 1

biles par rapport au fémur avec lequel ils sont soudés en occupant ses trois quarts supérieurs. Seulement le quart distal du fémur ne présente pas de modifications à la palpation. La surface de la tumeur et des nœuds est lisse, la consistance indurcie. Au-dessus de la tumeur, la peau n'y est pas soudée, elle est distendue, amincie, brillante. On voit à travers la peau un réseau de vaisseaux sous-cutanés fortement dilaté. Un réseau veineux dilaté se trouve aussi (voir ci-dessus) sur la partie inférieure gauche du ventre et sur la lèvre gauche de la vulve. Sur la surface postérieure de la cuisse, la peau au-dessus de la tumeur est

ulcérée. Les mouvements de l'articulation du genou sont normaux ; ils font défaut dans l'articulation coxo-fémorale.

Analyse du sang de l'enfant.

B.-W. négatif.

Tableau du sang : Hémoglobine : 43 0/0. Erythrocytes : 3.210.000. Ind. color. : 0,67. Leucocytose : 11.400. Formule leucocytaire. Basophi-



FIG. 2

les : 0. Eosinophiles : 14. Myélocytes : 0. Neutrophyles à bâtonnets : 3. Segmentés : 38. Lymphocytes : 36. Monocytes : 9.

Roentgenographie de l'extrémité inférieure gauche : le 1/3 proximal du fémur fait défaut, la substance spongieuse à un degré plus haut que la substance compacte, par suite de quoi le reste du fémur a la forme d'une cupule peu profonde. Sur le reste du fémur, du côté latéral, dans la partie proximale, un petit épaississement de la substance compacte. Les tissus mous, en quantité augmentée, bosselés. La couche graisseuse est normalement développée.

Diagnostic roentgenologique : sarcome du fémur gauche, probablement du type ostéoclasique.

Le 29-VI, sur l'un des nœuds, à un endroit dépourvu de vaisseaux, prise d'une parcelle de la tumeur pour examen histologique. La peau se sépare facilement de la tumeur. Sur la coupe la tumeur est compacte.

L'examen microscopique démontre (fig. 3) :

La tumeur a un caractère de tissu conjonctif à formes cellulaires non mûres ou en voie de mûrir, à polymorphisme peu considérable et à croissance désordonnée. Cellules à forme arrondie ou étirée, noyau avec hyperchromatose ; du protoplasme se séparent des fibres dont il y a une grande quantité dans la tumeur ; elles se groupent en fils et faisceaux brillants qui suivent des directions différentes en laissant de petits interstices. La tumeur possède peu de vaisseaux.

Diagnostic : fibrosarcome.

Notre cas de tumeur congénitale présente une série de particularités.

Le tableau clinique et roentgénologique de la tumeur démontre que nous avons affaire dans ce cas à un sarcome ostéogène.

Dans notre cas la lésion atteint la métaphyse supérieure, localisation extrêmement rare du sarcome ostéogène, la localisation de prédilection du sarcome étant, comme on sait, la métaphyse inférieure du fémur.

Une particularité de notre cas est aussi la dimension acquise par la tumeur dans son développement intrautérin ; la tumeur a atteint la dimension de la tête de l'enfant, de sorte qu'une intervention active (des tractions) a été nécessaire pour faire sortir les jambes. Après la naissance, la croissance de la tumeur a été, à ce qu'il paraît, moins intense (pendant quatre mois elle a augmenté environ du quart de son volume initial).

Quant à l'étiologie de la tumeur en question, l'absence dans l'anamnèse de la mère d'un trauma quelconque pendant la grossesse nous permet de conclure avec un certain degré de probabilité qu'il s'agit dans ce cas du développement d'un sarcome intrautérin par dysembryoplasie.

Quant au traitement de ce cas, on aurait pu envisager tout au plus une amputation.

Nous avons estimé qu'il n'était pas justiciable de l'intervention chirurgicale.

Bibliographie

1. Wreden (R. R.). — *Tumeurs malignes des extrémités. Tumeurs malignes,* rédigé par N. N. Petroff, p. 2.
2. Reinberg (S. A.). — *Néoplasmes malins des os.* Recueil rédigé par Bychowsky.
3. Reinberg (S. A.). — *Roentgenodiagnostic des os et articulations.*
4. Porissoff. — Sarcome de la région sacrococcygienne chez un nouveau-né. *Sowiet-chirurgie,* 1935, n° 10.
5. Dr Endre Kubanyi. — Ein Fall von angeborenem Sarcome. *Zentralbl. f. Chir.,* 1935, n° 36.
6. Dr Hecker. — Ein Fall von angeborenem Sarcom. *Zentralbl. chir.,* 1928, n° 14.
7. Schreiner u. Wer. — Néoplasmes malins pendant les trois premières décades de la vie. J.G. D6, V. 60, n° 2, 1935, Refer par *Méd. Clinique.*
8. Lombard et Génisselle. — Cas de tumeur innée des extrémités. *Revue orthopédique,* t. XXI, n° 4, 1934. Ref. dans *Méd. Clinique.*

(*De la Clinique chirurgicale propeudeutique de l'Institut de Médecine de Winniza. — Dr Prof. G.-M. Gourevitch*).

A propos de l'action sarcomatogène du dioxyde de thorium colloïdal

Résultats globaux de nos expériences

PAR

G. ROUSSY, Ch. OBERLING et M. GUÉRIN

Dans plusieurs séries expérimentales dont les résultats ont été publiés antérieurement nous avons établi le pouvoir sarcomatogène du dioxyde de thorium colloïdal appliqué sous forme de « thorotrast » en injections intra-péritonéales ou sous-cutanées chez le rat blanc.

Ces résultats ont été confirmés depuis par Selbie dans une étude portant sur 60 rats et 60 souris, effectuée dans les laboratoires de l'Imperial Cancer Research Fund à Londres. Les doses de thorotrast utilisées par Selbie ont été relativement faibles (deux injections sous-cutanées de 0,3 cc. chez les rats et deux injections de 0,1 cc. chez les souris).

Après quatorze mois et demi, l'auteur a constaté quatorze tumeurs sur quarante-trois rats survivants, soit 33 %, la première étant apparue au 11e mois. Toutes étaient des sarcomes fuso-cellulaires dont un avec métastase dans un ganglion axillaire. Des autogreffes ont été positives chez cinq animaux et la transplantation à d'autres rats a pu être réussie avec deux tumeurs.

Les souris se sont montrées beaucoup plus résistantes puisque deux seulement ont présenté des tumeurs, l'une au 9e mois, l'autre après quatorze mois et demi.

Ces résultats, surtout pour ce qui concerne les rats, concordent entièrement avec les nôtres. Si nous croyons devoir revenir aujourd'hui sur ce sujet, c'est que nos séries expérimentales étant terminées, il nous paraît intéressant de jeter un coup d'œil sur

l'ensemble des résultats obtenus et de discuter les principaux faits qui s'en dégagent, à savoir la sensibilité des diverses espèces, l'influence de la voie d'introduction et des doses employées.

I. — Résultats obtenus

Rats

I. *Injections sous-cutanées.* — Vingt rats reçoivent une injection unique de 1 cm³ de thorotrast dilué de moitié dans du sérum physiologique (*dose totale 0,5 cm³*).

Neuf animaux meurent avant un an d'affections intercurrentes. Parmi les onze survivants, sept ont succombé à des sarcomes sous-cutanés développés au point d'injection, dont trois avec métastases ganglionnaires. Les décès sont survenus entre le quatorzième et le vingt-quatrième mois. Il est à noter que la tumeur apparue en dernier lieu montra la structure d'un fibro-sarcome alors que les autres avaient présenté l'image habituelle du sarcome fuso-cellulaire.

II. *Injections intra-péritonéales.* — Plusieurs séries de ces injections avaient été pratiquées chez des rats porteurs de tumeurs greffées.

Vingt rats greffés avec du sarcome de Jensen, reçoivent dix injections de 1 cm³ de thorotrast dilué de moitié dans du sérum (*dose totale 5 cm³*).

Dix rats meurent de leur tumeur greffée.

Dix survivent et tous présentent ultérieurement une sarcomatose péritonéale.

Dix rats greffés avec l'épithélioma de Flexner-Jobling reçoivent cinq injections de 1 cm³ de thorotrast dilué dans du sérum physiologique (*dose totale 2,5 cm³*).

Un animal meurt de sa tumeur greffée.

Neuf survivent et sept d'entre eux succombent entre le douzième et le dix-septième mois à une sarcomatose péritonéale.

Vingt rats reçoivent une injection intra-péritonéale unique de 1 cm³ de thorotrast dilué de moitié dans du sérum physiologique (*dose totale 0,5 cm³*).

Dix animaux meurent avant quatorze mois et demi, date d'apparition du premier cas de sarcome de la série. Parmi les dix survivants, quatre sont morts de sarcomes ; deux ont présenté des sarcomes sous-cutanés de la paroi abdominale, un autre présentait, à la fois, un sarcome sous-cutané et un sarcome péritonéal, le quatrième enfin, a succombé au dix-huitième mois à une sarcomatose péritonéale pure.

Les sarcomes de la paroi abdominale sont certainement dus à la pénétration d'une partie du liquide dans le tissu cellulaire au moment de l'injection.

III. *Injections intra-veineuses.* — Dix rats ont reçu dans la veine jugulaire 0,5 cm³ de thorotrast dilué au quart dans du sérum physiologique (*dose totale 0,125 cm³*).

Tous ces animaux ont vécu plus d'un an. Deux sont morts après deux ans, l'un avec un épithélioma de la trompe, l'autre avait présenté une réaction pseudoleucémique.

A l'examen histologique, chez tous ces animaux, il existait des dépôts abondants de thorium-dioxyde dans tout le domaine du tissu réticulo-endothélial, notamment dans le foie et dans la rate. Or, aucun de ces animaux n'a présenté de tumeur en contact de ces dépôts.

Souris

Injections sous-cutanées : dix souris ont reçu sous la peau de la paroi abdominale 0,5 cm³ de thorotrast (*dose totale 0,5 cm³*).

Injections intra-péritonéales : quatorze souris reçoivent 0,5 cm³ de thorotrast dilué de moitié (*dose totale 0,25 cm³*).

Injections intra-veineuses : six souris reçoivent 0,1 cm³ de thorotrast dans la veine caudale.

Tous ces animaux sont morts avant un an sans présenter de sarcome au point d'injection. Mais sur ces trente animaux, cinq sont morts de tumeurs malignes ; quatre avec des épithéliomas pulmonaires et un avec un épithélioma de la cavité buccale.

Poules

Injections sous-cutanées et intra-musculaires : dix poules ont reçu cinq injections de 0,5 cm³ de thorotrast pur (*dose totale 2,5 cm³*) ; six sont mortes avant un an et quatre au cours de la deuxième année sans présenter de tumeur locale. L'un de ces animaux présentait une angiomatose hépatique.

Injections intra-veineuses : cinq poules ont reçu quinze injections de 1 cm³ de thorotrast dilué de moitié (*dose totale 7,5 cm³*) ; quatre d'entre elles ont vécu un an ou plus (1 an, 21 mois, 3 ans 1/2, 4 ans), sans présenter de tumeur.

II. — Discussion

Différence de sensibilité selon l'espèce. — Le rat est, sans conteste, très sensible à l'action du dioxyde de thorium colloïdal, puisque, même avec des doses faibles, on obtient encore des sarcomes dans la moitié environ de tous les cas.

La souris est beaucoup moins sensible. La possibilité d'obtenir chez cet animal des sarcomes par le thorotrast est démontrée par

les expériences de Selbie. Dans nos propres expériences, aucun sarcome au point d'injection ne fut observé, mais il faut tenir compte du fait que tous nos animaux sont morts avant un an.

Par contre, nous avons été frappés de rencontrer quatre épithéliomas pulmonaires dans une série de trente souris. Ce fait est peut-être à rapprocher du pourcentage élevé de tumeurs pulmonaires (quatre épithéliomas sur vingt-six) observé chez des souris goudronnées, alors que dans notre stock de souris nous n'avons rencontré que quatre épithéliomas pulmonaires sur deux mille animaux.

On est ainsi amené à penser que chez la souris certains épithé-

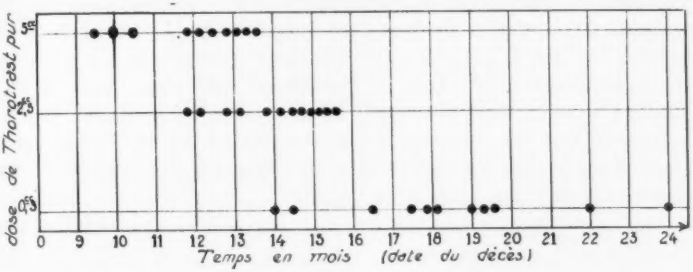

Fig. 1. — Influence de la dose sur le temps de production des sarcomes. Les points noirs représentent les sarcomes obtenus dans les différentes séries et leur emplacement indique le nombre des mois qui s'est écoulé entre l'injection du thorotrast et la mort de l'animal.

liums sont plus prêts à se cancériser que les tissus conjonctifs et qu'ils réagiraient ainsi à distance sous l'influence du thorotrast comme sous celle du goudron.

Les poules, enfin, se sont montrées absolument résistantes.

Influence de la voie d'introduction. — La différence de sensibilité qui se manifeste chez les diverses espèces apparaît également chez une même espèce pour les différentes variétés cellulaires. Ce fait est particulièrement net chez le rat.

Chez cet animal le tissu conjonctif est très sensible à l'action cancérigène du thorotrast, alors que le tissu réticulo-endothélial montre une résistance surprenante à l'égard du même agent.

L'influence de la dose employée se fait sentir d'une façon particulièrement nette dans nos expériences sur le rat où nous

avons injecté le thorotrast en quantité décroissante dans trois séries différentes. Cette influence se réflète, tant dans le pourcentage des tumeurs obtenues que dans le délai d'apparition des tumeurs.

En tenant compte uniquement des séries intra-péritonéales nous avons obtenu :

avec	5 cc.	de thorotrast,	10	tumeurs	sur 10	animaux	= 100 %
—	2,5 cc.	—	11	—	17	—	= 65 %
—	0,5 cc.	—	4	—	10	—	= 40 %

L'influence de la dose employée sur le délai d'apparition des tumeurs et sur la durée d'évolution du processus néoplasique ressort d'une façon évidente du tableau (fig. 1) où nous avons inscrit les dates de décès des animaux sarcomateux en rapport avec les doses différentes de thorotrast utilisées. Au fur et à mesure que la dose diminue, le processus néoplasique devient plus tardif et les tumeurs apparaissent de plus en plus échelonnées, sans doute en raison des facteurs individuels dont l'influence se fait alors sentir.

Du point de vue pratique, enfin, ces recherches ont une certaine importance puisque le thorotrast a été et est encore utilisé dans certains procédés de diagnostic, notamment dans l'artériographie. Les résultats des expériences effectuées jusqu'ici ne peuvent s'appliquer, bien entendu, qu'aux animaux qui ont servi à ces expériences et rien ne nous permet de conclure que le thorotrast est susceptible de produire des tumeurs malignes chez l'homme. Mais le seul fait qu'une telle possibilité existe doit suffire pour que l'on observe une prudence extrême dans l'emploi de cette substance et nous ne pouvons que nous rallier aux idées que Mme Laborde a développées dans un article récent sur le danger que peut présenter l'emploi de substances, même faiblement radioactives.

Bibliographie

LABORDE (Simone). — Sur les dangers des substances radio-actives introduites dans l'organisme. *Presse Médicale*, n° 95, p. 1915, novembre 1936.

OBERLING (Ch.) et GUÉRIN (M.). — Action du thorotrast sur le sarcome de Jensen du rat blanc. *Bulletin du Cancer*, juillet 1933, tome XXII, n° 7.

ROUSSY (G.), OBERLING (Ch.) et GUÉRIN (M.). — Ueber Sarkomerzeugung durch kolloïdales Thoriumdioxyd bei der weissen Ratte. *Strahlentherapie*, 1936, Bd 56, 160-167.

ROUSSY (G.), OBERLING (Ch.) et GUÉRIN (M.). — L'action cancérigène du dioxyde de thorium colloïdal et l'influence de ce corps sur les tumeurs greffées du rat blanc. *Leeuwenhoek Vereeniging*, Amsterdam, 1936, p. 114-122.

SELBIE (Frederick R.). — Experimental production of sarcoma with thorotrast. *The Lancet*, 10 october 1936, p. 847-848.

(*Travail de l'Institut du Cancer de la Faculté de Médecine de Paris*).

Peut-on provoquer le cancer en injectant aux rats du jus de tomate ou en les nourrissant avec ce fruit ?

PAR

N. SAMSSONOW (1)

C'est en 1931 que Bellows et Askanazy ont réussi à obtenir des sarcomes chez des rats, non seulement après des injections intrapéritonéales répétées de jus de tomates ou de cultures pures de microorganismes appartenant au groupe du *B. subtilis* isolées de ce jus, mais aussi après addition du jus ou de ces cultures à la nourriture des animaux.

La structure microscopique des tumeurs obtenues par Bellows et Askanazy présentait soit des faisceaux de cellules fusiformes, soit un certain polymorphisme cellulaire avec des transitions jusqu'à la petite cellule ronde ou la grosse cellule polyédrique. La présence de cellules géantes était fréquemment observée.

Ces recherches ont suscité un intérêt considérable parmi les chercheurs de différents pays (Brandt ; Carminati ; Caspari, Kolle et Albrecht ; Cech ; Chahovitch et Vichjitch ; Collier et Jaffé ; Coulon et Ugo ; Dustin ; etc.) et provoqué en même temps une certaine crainte dans le public, après la vulgarisation de ces résultats par la presse.

Certains auteurs qui avaient repris les expériences de Bellows et Askanazy ont donné la description des tumeurs sarcomateuses qu'ils avaient obtenues. Ainsi Plonskier observa chez deux rats, parmi six animaux qui avaient reçu 5 injections intrapéritonéales de jus de tomates, des tumeurs malignes d'origine mésenchyma-

(1) Ce travail a été effectué à la demande de M. Kling, Directeur du Laboratoire Municipal de Paris, lequel, intéressé à cette question, en a suivi les étapes et nous a fourni les éléments chimiques qui nous étaient nécessaires.

teuse se rapprochant du type des sarcomes globo-cellulaires. Ces tumeurs se sont développées 3 mois après le début de l'expérience et 2 mois après la dernière injection, et se sont accompagnées de métastases dans la rate, le foie et les ganglions lymphatiques du cou et du thorax.

De même Brandt obtint deux résultats positifs parmi 43 rats blancs ; mais la présence d'un cysticerque a été constatée dans une tumeur qui correspondait par son polymorphisme cellulaire à la tumeur de Bellows. La deuxième tumeur — sarcome à cellules rondes — la seule, comme nous le verrons plus loin, — ne peut guère être imputée au jus de tomates.

Caspari, Kolle et Albrecht n'ont trouvé que des granulomes chez 61 rats injectés avec du jus de tomates dilué (1 : 2) ; mais il y a eu, dans deux cas, des lymphosarcomes à distance de l'endroit injecté. Parmi 16 rats qui avaient reçu des injections de jus non dilué, des tumeurs ont été observées, dont l'aspect macroscopique correspondait à la description faite par Bellows et Askanazy. Leur structure microscopique se rapprochait de celle des sarcomes par leur forme cellulaire et la croissance par infiltration. Un animal de ce groupe a développé un lymphosarcome, dont la localisation n'a pas été indiquée.

Tous les autres auteurs n'ont observé que la formation de granulomes de différentes grosseurs qui disparaissaient après un temps plus ou moins long sans se transformer en tumeurs malignes.

Nous avons repris ces expériences afin de nous rendre compte des changements observés chez des animaux soumis à l'action du jus de tomates, soit par ingestion de ces fruits, soit après injection de leur jus dans la cavité péritonéale.

Deux séries de rats blancs pesant en moyenne de 80 à 100 grammes ont été employées, comprenant chacune 30 animaux.

Les animaux de la première série ont été soumis à un régime consistant en pain blanc et tomates, ceux de la deuxième ont reçu 6 injections intrapéritonéales de 3 cm^3 de jus de tomates par injection.

Les tomates destinées au régime ont été écrasées, mélangées avec de la mie de pain et disposées dans une petite cuvette émaillée. Il s'est montré, dans la suite, qu'il n'était pas nécessaire de préparer ce mélange ; les animaux mangeaient avec avidité les tomates crues et les 30 rats en consommaient 1 kilo dans les 24 heures (34 grammes par animal environ dans les 24 heures).

Le jus a été obtenu de la façon suivante : les tomates ont été lavées d'abord avec une solution de sublimé à 1 : 500, ensuite avec de l'eau distillée stérile, enfin passées à travers une machine à hacher la viande également stérilisée. La pulpe a été filtrée sous vide à travers une couche unique de gaze stérile après adjonction d'un tiers de son volume de solution de Ringer stérile.

Début du régime : 13 février 1935.

Les injections ont été faites entre le 15 février et le 20 mars 1935.

Jusqu'au 12 avril, on a employé des tomates des Canaries, ensuite des tomates marocaines.

Régime des animaux injectés : pain blanc et salade.

Les pièces prélevées chez les animaux morts spontanément ou sacrifiés au chloroforme ont été fixées aux fixateurs de Dubosq-Brasil ou de Hollande ; les coupes de fragments inclus dans la paraffine ont été colorées à l'hématoxyline-éosine ou à l'hématoxyline-picro-ponceau.

C'est à partir du 25 mars que l'on put déjà voir une différence dans l'aspect extérieur des animaux ; ceux soumis au régime (1re série) avaient un air maladif en comparaison avec les animaux injectés (2e série) qui étaient en parfait état.

Le mauvais état général des animaux de la première série s'aggrava ; ils ne présentaient cependant aucune modification à la palpation et les pesées faites le 6 avril ont montré chez eux un poids moyen de 105 gr., tandis que ceux de la deuxième série pesaient 144 gr. L'état général des animaux de la première série s'aggrava ; leur poids maximum a été de 109 gr. le 24 mai (poids des injectés 160 gr.) et ils ne présentaient toujours rien à la palpation. C'est à partir de ce jour que leur poids commença à diminuer et il n'était que de 101 gr. le 31 mai.

La photographie d'un animal de chacune des deux séries faite le 28 mai montre d'une façon très nette l'état de misère physiologique des animaux de la première série (dont le dernier est mort le 4 juin) (fig. 1) en comparaison avec les animaux ayant reçu des injections intrapéritonéales de jus de tomates (fig. 2).

A l'autopsie des animaux morts spontanément on trouva presque exclusivement des lésions pulmonaires (pneumonie ou congestion).

Un fait bien caractéristique a été trouvé chez les animaux qui sont morts à partir du 18 mai : c'est la présence d'un chapelet de nodosités costales indiquant des troubles graves du métabolisme

du calcium et pouvant être expliqué par l'absence de la vitamine D dans leur régime (1) aggravée en plus par l'acidité des fruits.



FIG. 1. — Rat To 1/19. Régime : pain et tomates. Début du régime : 13 février 1935. Photographié le 28 mai 1935. Mort le 30 mai 1935. Changements rachitiques. Pneumonie.

FIG. 2. — Rat To 2/19. L'animal a reçu 6 injections intrapéritonéales de jus de tomates entre le 15 février et le 20 mars 1935. Régime : pain et salade. Présente une petite induration dans l'abdomen. Photographié le 28 mai 1935.

Aucun de ces animaux n'a montré à l'autopsie la moindre lésion néoplasique du côté des organes abdominaux.

En ce qui concerne les rats de la deuxième série, notons tout d'abord que ces animaux prirent un aspect maladif immédiate-

(1) Les tomates ne contiennent que les vitamines A, B et C.

ment après l'injection ; ils restaient immobiles et ramassés dans leur cage, mais ils étaient complètement rétablis au bout de 2 heures. Il n'y eut que deux animaux morts spontanément : le premier (3 heures après la 3e injection) d'un œdème aigu du poumon ; le deuxième, 4 heures après la 5e injection, présentait à l'autopsie une pneumonie double.

Les premières indurations, de la grosseur d'un petit pois, ont été constatées à la palpation le 30 mars chez 7 animaux injectés ; celles-ci ont été trouvées plus tard chez tous les autres animaux de cette série. L'abdomen de tous les animaux injectés était sensible au toucher et cette sensibilité a persisté pendant presque toute la durée de l'expérience.

A part cela les animaux n'ont présenté ultérieurement rien de particulier, les femelles furent fécondées et mirent bas des petits absolument normaux ; on pourrait même dire que la reproduction a été plus active chez ces rats que chez les rats normaux du laboratoire.

Les indurations constatées chez les animaux injectés restèrent stationnaires pendant plusieurs mois ; un très petit nombre de rats (6 seulement) montrèrent une tendance de ces indurations à augmenter de volume ; mais comme nous allons le voir dans la suite, il ne s'agissait que de pseudo-tumeurs, formées par le cæcum dilaté, rempli de masses fécales en décomposition.

Nous croyons utile de citer ici comme exemple l'observation de deux rats de cette série.

Rat To 2/5 ♀. 6/IV/35. Abdomen sensible ; on trouve à la palpation une induration de la grosseur d'un petit pois qui atteint le 31/V la grosseur d'une noisette. L'animal met bas deux fois dans la période s'étendant jusqu'au 4/X. L'induration atteint la grosseur d'une noix le 12/X et d'une prune le 26/X. L'animal présente un amaigrissement progressif ; il est sacrifié au chloroforme le 16/XI. On trouve à l'autopsie (fig. 3) de nombreux nodules, de la grosseur d'un petit pois, dans l'épiploon d'aspect granuleux et fortement épaissi.

La « tumeur », légèrement bosselée, assez molle, dont les dimensions sont 25 × 35 mm., n'est que le cæcum fortement dilaté et soudé avec les anses intestinales avoisinantes. Il est rempli de masses fécales en putréfaction ; l'épaisseur des parois atteint par endroits 7 mm. ; elles sont dures à couper. Après avoir éliminé le contenu par lavage à l'eau, on trouve que la paroi interne du cæcum reste noire et donne au toucher la sensa-

tion de rugosité. Gros foie, pâteux, jaunâtre. Grosse rate. Reins congestionnés. Surrénales rouges. Rien de particulier ailleurs.

Rat To 2/21 ♀. 13/IV/35. Abdomen sensible. On trouve à la palpation une induration de la grosseur d'une noisette, parfaite-

Fig. 3. — Rat To 2/5. Injection intrapéritonéale de jus de tomates, 15/II-20/III/35. Epaississement des parois du cæcum qui, ne pouvant évacuer son contenu, simule une tumeur.

ment mobile. 20/VII. L'induration atteint la grosseur d'une noix et reste stationnaire jusqu'au 4/X. Elle augmente ensuite progressivement parallèlement avec un amaigrissement de l'animal pour atteindre le 26/X la dimension d'une prune. L'état de l'animal devient de moins en moins bon ; il est sacrifié au chloroforme le 30/X. On trouve à l'autopsie une « tumeur » de

25 × 34 mm., légèrement bosselée, assez molle ; elle est constituée par le cæcum distendu et soudé avec des anses intestinales avoisinantes. Le cæcum est rempli de masses fécales malodorantes, en putréfaction, ses parois atteignent par endroits 4 mm. d'épaisseur et sont dures à couper. Plusieurs taches blanchâtres, rondes, de 1 à 5 mm. de diamètre, se trouvent à la surface du foie, pénétrant très peu en profondeur. Deux ganglions mésentériques de 7 mm. de diamètre environ sont greffés sous la peau de quatre jeunes rats. Rien de particulier ailleurs.

19/XI. Les greffes ci-dessus ont été négatives.

L'examen microscopique des pièces prélevées a ceci de commun pour tous les animaux que l'on ne trouve rien permettant de supposer une néoformation maligne.

L'épiploon fortement épaissi et d'aspect granuleux est formé par des plages de concrétions de jus de tomates, entourées d'une fine capsule conjonctive. Les espaces entre ces multiples corps étrangers sont formés par un tissu conjonctif lâche, abondamment vascularisé et parsemé d'éléments réactionnels lymphohistiocytaires disséminés sans ordre apparent ou groupés en amas plus ou moins volumineux. On trouve également de petits abcès encapsulés, dont quelques-uns en voie d'organisation.

Les ganglions mésentériques hypertrophiés et avec capsule épaissie présentent également un état d'inflammation chronique avec développement considérable de tissu fibreux, sans le moindre caractère de malignité.

Les parties solides du jus de tomates se soudent habituellement avec la capsule hépatique, l'organe lui-même ne présentant aucun signe d'inflammation.

Le diaphragme en contenait aussi assez souvent et il s'était produit des adhérences avec le foie.

Les altérations les plus importantes ont été observées au niveau de l'intestin et plus particulièrement dans sa partie cæcale.

Déjà l'aspect macroscopique nous montre un épaississement considérable de la paroi intestinale et le changement de consistance de ses couches internes qui deviennent dures et rugueuses.

La préparation microscopique intéressant la zone de transition entre les tissus normaux et modifiés fait apparaître une dissociation de la couche musculaire de l'intestin. Tandis qu'un côté de la préparation nous montre une disposition régulière de la couche musculaire longitudinale et circulaire, le processus d'inflammation produit d'abord une dissociation de cellules musculaires

lisses en les isolant complètement et les faisant disparaître. Le processus se continue vers la muqueuse qui se nécrose et il ne reste bientôt qu'une masse conjonctive, constituant toute l'épaisseur de la paroi intestinale, ayant perdu par cela même son pouvoir de contractilité et se distendant passivement sous l'accumulation de masses fécales.

En résumé, la « tumeur » intestinale n'est en réalité qu'une pseudo-tumeur d'origine inflammatoire, formée par le cæcum distendu et remanié dans sa structure histologique par un processus inflammatoire chronique.

Parmi les modifications tardives observées chez quelques animaux qui avaient reçu les injections de jus de tomates, mentionnons le thorax en carène et le chapelet costal, signes de troubles dans le métabolisme du calcium et parfois la formation d'une coque calcifiée autour des abcès et autour des restes de jus de tomates.

Il nous paraît difficile d'interpréter l'apparition de cet état pathologique et nous ne savons pas si on pourrait mettre en cause le carotène contenu dans les tomates, comme l'avait déjà observé Thomas dans ses expériences avec les embryomes chez le coq.

Si nous récapitulons les résultats de nos expériences, nous voyons que nous n'avons pas pu obtenir des sarcomes ni après ingestion, ni après injection intrapéritonéale de jus de tomates.

Comment pourrait-on expliquer dans ce cas les résultats positifs obtenus par Plonskier, Brandt et Caspari, Kolle et Albrecht ?

Nous trouvons une réponse chez Klein, Klinke et Hanser qui critiquent les travaux de ces auteurs.

Ainsi Plonskier avait dû avoir dans ses expériences des préparations permettant de suspecter un sarcome (sarkomverdächtige Bilder), fait observé également par Klein, Klinke et Hanser, mais ces tumeurs n'avaient pas la structure histologique des tumeurs d'Askanazy. La greffe des tumeurs de Plonskier à des rats est restée négative, leur caractère malin ne serait donc pas prouvé.

Dans les expériences de Brandt qui avait obtenu des sarcomes chez deux rats parmi 43 animaux, beaucoup de rats étaient porteurs de cysticerques et la tumeur observée par cet auteur rentre dans la catégorie des sarcomes se développant à la suite d'un cysticerque.

En ce qui concerne le deuxième cas de Brandt, la tumeur primitive n'a pas pu être retrouvée et les métastases multiples dans

l'épiploon, les ganglions, etc., ont été décrites comme sarcomes à cellules rondes. Brandt lui-même croit que ce cas positif ne pourrait pas être imputé au jus de tomates.

Enfin les expériences de Caspari, Kolle et Albrecht n'ont montré qu'un développement de granulomes chez leurs rats, et dans deux cas des proliférations « ayant un caractère plus ou moins sarcomateux ».

D'après cet examen critique, Plonskier, Brandt et Caspari, Kolle et Albrecht n'auraient donc pas réussi à obtenir des sarcomes par le jus de tomates dans le sens de Bellows, concluent Klein, Klinke et Hanser.

Notons enfin que dans nos expériences, ainsi que dans celles de Klein, Klinke et Hanser, Plonskier et Caspari, Kolle et Albrecht, les granulomes obtenus à la suite des injections de jus de tomates ont persisté sans régression pendant des mois, contrairement à ce qu'avaient observé la plupart des auteurs.

Il est difficile de prétendre que les tumeurs observées par Bellows et Askanazy ne seraient pas de véritables néoplasmes. Mais ces auteurs restent les seuls à avoir fait cette observation. Le caractère négatif des essais des auteurs venus après eux porte à penser que Bellows et Askanazy ont introduit dans leurs propres expériences un facteur déterminant, exceptionnel, et que leurs successeurs n'ont pas réussi à remettre en jeu.

Il paraît que la présence de deux facteurs — disposition générale et foyer de régénération — serait souvent insuffisante pour provoquer le cancer et que la présence d'un ou de plusieurs autres facteurs serait nécessaire pour la cancérisation (Larionow).

Le jus de tomates par lui-même ne pourrait être considéré que comme l'un des multiples facteurs agissant d'une façon purement locale et sa présence dans le péritoine d'un organisme normal serait incapable par elle-même, et sans le concours d'un ou plusieurs autres facteurs inconnus, de donner lieu à un développement d'une tumeur maligne.

En résumé, il n'a pas été possible de provoquer le cancer chez les rats ni après injection intrapéritonéale de jus de tomates, ni après ingestion de ces fruits.

Résumé

L'auteur a repris les expériences de Bellows et Askanazy (et de leurs successeurs) sur deux séries de rats blancs. Les rats de

la première série ont été soumis à un régime alimentaire, consistant en pain et tomates ; ceux de la deuxième ont reçu des injections intrapéritonéales de jus de ces fruits stérile.

Les animaux de la première série sont tous morts dans un état de misère physiologique très prononcée ; leur survie n'a même pas atteint 4 mois.

Les animaux injectés, par contre, n'ont montré rien de particulier au point de vue de leur état général, mais ils ont développé des granulomes. En outre, chez plusieurs de ces derniers animaux, la palpation sur le vivant avait décelé la présence de « tumeurs » assez volumineuses ; on a reconnu à l'autopsie que ces « tumeurs » correspondaient au cæcum enflammé et dilaté.

Il n'y a pas eu de néoplasie chez aucun des 60 animaux.

On peut admettre que les résultats de Bellows et Askanazy n'ont pas pu être reproduits par manque d'un ou de plusieurs facteurs inconnus, nécessaires pour obtenir la cancérisation.

Index bibliographique

Askanazy (M.). — *Zeitschr. f. Krebsforsch.*, 1931, XXXIV, 362-375 ; 1932, XXXVI, 128-129.

Bellows (Charles-M.). — *Zeitschr. f. Krebsforsch.* 1931, XXXIV, 348-361.

Borger (G.). — *Monatsschr. f. Krebsbekämpf.* 1933, I, 373-377.

Brandt (M.). — *Zeitschr. f. Krebsforsch*, 1933, XXXIX, 30-35.

Carminati (V.). — *Boll. Soc. Ital. Biol. Sperim.*, 1932, VII, 971-973.

Caspari (W.), Kolle und Albrecht (C.). — *Med. Klin.*, 1932, XXVIII, 1122.

Cech (A.). — *Čas. Lék. česc.*, 1933, 613.

Chahovitch (X.) et Vichjitch (Mlle M.). — *C.R. Soc. Biol.*, 1934, CXV, 872-874.

Collier (W.-A.), und Jaffé (Rudolf). — *Zeitschr. f. Krebsforsch*, 1932, XXXVI, 126-129.

Coulon (A. de) et Ugo (A.). — *C.R. Soc. Biol.*, 1933, CXII, 1519-1520.

Dustin (A.-P.). — *Le Cancer* (Bruxelles), 1932, IX, 229-240.

Fischl (Viktor), und Kussat (Emmy). — *Zeitschr. f. Krebsforsch*, 1932, XXXVI, 276-280.

De Gaetani (G.). — *Tumori*, II, s. 1933, VII, 101-105.

Goldfeder (Anna). — *Zeitschr. f. Krebsforsch*, 1933, XL, 181-185.

Hammer (E.), und Terbrüggen (A.). — *Zeitschr. f. Krebsforsch*, 1932, XXXVIII, 194-207.

Hosono (Shichiro). — *Gann.*, 1935, XXIX, 47-49.

Ishikawa (Tachiwo). — *Trans. jap. path. Soc.*, 1932, XXII, 937-939.

Klein (G.), Klinke (J.), und Hanser (R.). — *Zeitschr. f. Krebsforsch*, 1932, XXXVII, 539-561 ; 1934, XL, 511-526.

Larionow (L.-Th.). — *Zeitschr. f. Krebsforsch*, 1935, XLIII, 120-136.

LARIONOW (L.-Th.), PAWLOWA (S.-K.), und SCHABAD (L.-M.). — *Zeitschr. f. Krebsforsch*, 1932, XXXVII, 101-116.

LARIONOFF (L.-F.), PAVLOVA (S.-K.), et CHABAD (L.-M.). — *Westn. rentguen. i. radiol.* (Leningrad), 1932, XI, 361-371.

DE LIGNERIS (M.-J.-A.). — *The Lancet*, 1933, CCXXV. N° 5743. 698-699.

NICOD (J.-L.), COULON (A. DE), et UGO (A.). — *Bull. Ass. Fr. Et. Cancer*, 1933, XXII, 393-400.

OBERLING (Ch.), GUÉRIN (M.), et ZEHNDER (M.). — *Bull. Ass. Fr. Et. Cancer*, 1933, XXII, 401-413.

ORTIZ PICON (J.-M.), und VASQUEZ LOPEZ (E.). — *Arch. españ. Oncol.*, 1932, III, 3-19. Analyse dans : *Zeitschr. f. Krebsforsch*, 1933, XXXIX, 4.

PLONSKIER (M.). — *Zbl. Path.*, 1932, LV, 56-57 ; *Zeitschr. f. Krebsforsch*, 1932, XXXVII, 492-503 ; *Warszawskie Czasopis Lekarsk.* (Varsovie), 1932, n° 16 ; *Nowotwory* (Varsovie), 1932, VII, 298 ; *C.R. Soc. Biol.*, 1933, CXI, 1025-1026.

ŠACHOVIČ (Xenofon), et VIŠNJIČOVA (M.). — *Čas. Lék. česk.*, 1934, 719-724.

STAHR (Hermann). — *Med. Welt.*, 1934, VIII, 42-44.

STARKUS (A.). — *Acta med. Fac. Vytauti Magni Univ. Kaunas*, 1933, I, 303-318.

THOMAS (J.-A.). — *C.R. Soc. Biol.*, 1932, CX, 883-884.

TINOZZI (Francesco-Paolo). — *Ann. Ital. di Chirurgia*, 1932, XI, n° 10.

TRAUSMILLER (O.). — *Zeitschr. f. Krebsforsch*, 1933, XXXVIII, 478-486.

VASILIU (Titu) et RADU (P.). — *C.R. Soc. Biol.*, 1933, CXIII, 1307-1309.

VOS (J.-J.-Th.), et HENNEMANN (I.-Ph.). — *Geneesk. tijdschr. v. Nederl-Indië.*, 1932, LXXII, 1256-1262.

ZEHNDER (Max). — *Diss.*, Zurich, 1933.

Un nouveau procédé de greffe et de conservation in vitro des tumeurs et des organes transplantables de souris cancéreuses

PAR

Nikola FRANICEVIC

Aux laboratoires pour l'étude du cancer, on emploie deux procédés de greffage des tumeurs aux animaux : l'injection de la suspension des tumeurs dans la solution de Ringer et l'implantation des pièces tumorales au moyen de différents instruments.

Pendant un certain temps, nous nous sommes servi du premier de ces deux procédés, mais n'ayant pas obtenu de résultats favorables, nous l'avons bientôt abandonné en le remplaçant par le second. Pour implanter sous la peau des souris et des rats les pièces tumorales, nous nous sommes servi d'un simple trocar de un à un et demi millimètre de diamètre. Les résultats ainsi obtenus étaient plus favorables, mais pas encore tout à fait satisfaisants.

C'est pourquoi j'ai commencé à chercher une substance susceptible d'améliorer les résultats des greffes. En même temps, je me suis occupé de la question de la conservation des tumeurs *in vitro*. L'été de 1935, j'ai trouvé dans l'huile d'olive alimentaire la substance qui s'est montrée capable en même temps d'améliorer les résultats de la transplantation et de conserver *in vitro* les tumeurs pour uue greffe ultérieure. En greffant des souris par ce procédé, on obtient encore de meilleurs résultats que par inoculation des pièces tumorales. De plus, les prises ont

apparu plus tôt et la croissance des greffons s'est montrée plus intense (voir les figures 1, 2, 3).

En outre, les tumeurs ainsi greffées, en comparaison avec ces mêmes tumeurs transplantées par les autres procédés, montrent le plus souvent une croissance infiltrative et destructive et donnent assez souvent des métastases parfois multiples (voir fig. 4).

FIG. 1. — Souris N° 497 greffée par la suspension tumorale dans la solution de Ringer, le 31/X/1935. L'aspect de la tumeur six jours après la transplantation.

Dans plusieurs expériences de transplantation avec les pièces tumorales inoculées, j'ai injecté en même temps paratumoral 1 cc. d'huile d'olive pure ; dans l'apparition et le développement des greffons chez les souris injectées et chez les non-injectées, je n'ai trouvé aucune différence.

On a fait plusieurs expériences avec la suspension de la tumeur dans l'huile d'olive, laissée dans un flacon pendant quelques jours dans une glacière. Quatre à dix jours après la

préparation de cette suspension, on l'a injectée aux souris et on a obtenu de bonnes prises. La preuve qu'il s'agissait bien ici de véritables tumeurs, c'est l'examen histologique et la transplantabilité de ces tumeurs pendant plusieurs passages. Dans toutes ces expériences, on s'est servi du cancer de la souris d'Ehrlich.

FIG. 2. — Souris N° 496 greffée par les pièces tumorales, le 31/X/1935. Aspect de la tumeur 6 jours après la transplantation.

Plusieurs auteurs (Blumenthal, Auler, Solecka, Fränkel, Lindner, Hirschfeld, Lipschütz, Teutschlaender, Fichera, Tinozzi, Misao Nakano, Claude, Tesauro, Anardi et autres et plus récemment Besredka avec Gross, Flaks), ont fait des greffes réussies avec différents organes provenant d'animaux cancéreux. Ces organes étaient macro- et microscopiquement libres de toute métastase. Dans notre laboratoire, ont été surtout faites des expériences avec le foie des souris cancéreuses. Quelques expériences, autrefois faites avec la suspension du foie dans la solution de Ringer ne nous ont pas donné de résultats positifs.

En injectant aux souris la suspension du foie (provenant de souris cancéreuses) dans l'huile d'olive, j'ai obtenu plusieurs fois des résultats positifs (voir fig. 5, 6, 7). Tous les foies employés étaient macro- et microscopiquement libres de métastases. Jusqu'ici, j'ai fait seulement une fois (sur cinq souris) l'expérience avec la suspension du foie laissée quelques jours dans la glacière. Les tumeurs obtenues par les injections de cette suspension de sont développées comme celles obtenues par les injections de la suspension fraîchement préparée.

TABLEAU I

Résultats de greffes
avec la suspension de la tumeur dans l'huile d'olive

	NOMBRE D'EXPÉRIENCES	NOMBRE DE SOURIS	RÉSULTATS POSITIFS	RÉSULTATS NÉGATIFS
Suspension fraîche.....	22	50	42	8
Après 4 jours de conservation.....	3	6	5	1
Après 7 jours de conservation.....	3	9	4	5
Après 8 jours de conservation.....	2	5	2	3
Après 10 jours de conservation.....	2	5	5	0
Total.....	32	75	58	17

Comme on le voit au tableau I, on a fait au total 32 expériences (avec des tumeurs différentes), sur 75 souris blanches. (On ne compte pas les animaux morts les premiers jours après l'injection), dont en 22 expériences sur 50 souris, on a injecté la suspension fraîche et en 10 expériences sur 25 souris la suspension conservée dans la glacière 4 à 10 jours. Les expériences faites avec la suspension fraîchement préparée ont donné en 22 expériences sur 50 souris 42 résultats positifs et 8 négatifs. Les expériences faites avec la suspension conservée ont donné en 10 expériences sur 25 souris 16 résultats positifs et 9 négatifs.

Les expériences de comparaison par greffage de pièces tumorales fraîches (au moyen d'un trocar) étaient : dans 32 expériences sur 75 souris, on a obtenu 42 résultats positifs et 33 négatifs. Les expériences de comparaison par l'injection de la suspension de la tumeur dans la solution de Ringer n'étaient pas faites à cause du fait bien connu que la tumeur dans la solution de Ringer perd son pouvoir de transplantabilité déjà quelques heures après son extirpation.

TABLEAU II

Résultats des greffes par la suspension du foie provenant des souris cancéreuses dans l'huile d'olive

	NOMBRE D'EXPÉRIENCES	NOMBRE DE SOURIS	RÉSULTATS POSITIFS	RÉSULTATS NÉGATIFS
Suspension fraîche du foie.	15	31	19	12
Après 7 jours de conservation.....	1	5	4	1
Total.....	16	36	23	13

Comme on le voit au tableau II, on a fait au total 16 expériences avec la suspension du foie (45 foies différents) provenant de souris cancéreuses sur 36 animaux, dont 15 sur 31 souris avec la suspension fraîche et seulement une sur 5 souris avec la suspension conservée. Les résultats d'ensemble ont été : 23 positifs et 13 négatifs ; en comptant seulement les expériences faites par l'injection de la suspension fraîche : 19 positifs et 12 négatifs et 4 positifs et 1 négatif chez les souris injectées avec la suspension conservée. Les expériences de comparaison n'ont pas été faites. Pour comparer ces résultats avec ceux de Fränkel, je donne ici sa statistique. Fränkel ayant greffé 52 souris avec le foie provenant de 26 animaux a obtenu 8 résultats positifs et 44 négatifs. Fränkel s'est servi, tout comme moi, du cancer de la souris d'Ehrlich (Ehrlich-Carcinom). Mes résultats sont meilleurs, d'après mon avis, grâce à la nouvelle technique de la greffe.

Je dois ajouter ici un fait curieux. Chez la plupart des souris injectées par la suspension dans l'huile de la tumeur ou du foie, fraîche ou conservée, chez lesquelles le résultat de la greffe est resté négatif, la résorption de la suspension était très lente (chez les animaux avec les greffes réussies, la fluctuation a

FIG. 3. — Souris N° 498 greffée par la suspension tumorale dans l'huile d'olive, le 31/X/1935. Aspect de la tumeur 6 jours après la transplantation.

disparu dans les premiers jours après l'injection) ou ne s'est pas accomplie plusieurs semaines après.

Technique

La technique de ce nouveau procédé de greffe est bien simple. Il n'est pas nécessaire de dire qu'il faut, pendant les expériences, accorder l'attention à une asepsie rigoureuse. On stérilise par cuisson l'huile d'olive alimentaire raffinée ; refroidie à la température de la pièce, elle est prête à être employée.

Fig. 4. — Organes de la souris N° 524. La suspension de la tumeur dans l'huile d'olive injectée le 4/II/1936 ; la souris a succombé le 25/II/1936. — En haut, à gauche, la tumeur primaire multilobée sous-cutanée. Au milieu, à gauche, la tumeur métastatique sur la rate. En bas, à gauche, la tumeur métastatique sur le côlon gauche.

Fig. 5. — Souris N° 515. Injectée avec la suspension fraîche du foie à l'huile d'olive, le 13/I/1936. Aspect de la tumeur le 11/II/1936.

La tumeur (de même le foie) étant extirpée de la façon habituelle, on la broie (s'il s'agit d'une tumeur dure, il vaut mieux se servir d'un latapie) dans un mortier au moyen d'un pilon. On y ajoute de l'huile d'olive stérilisée et la suspension est prête pour l'injection. Avec une seringue, on aspire 1 cc. de la suspension dense (de la tumeur ou du foie). Les particules de la tumeur ou du

Fig. 6. — La tumeur du N° 515 préparée le 11/II/1936.

foie doivent être visibles dans l'huile aspirée. Avec un trocar ou une aiguille d'un à un et demi millimètre de diamètre, on fait la piqûre dans la région hypogastrique de la souris. Avant d'injecter, on glisse le trocar ou l'aiguille à 3-4 cm. sous la peau pour que la suspension soit déposée loin de la piqûre. A la fin, après avoir retiré l'aiguille, on pince la piqûre avec un petit pince-vaisseau. Le pince-vaisseau peut être enlevé quelques heures plus tard. Pour conserver la suspension, on la met dans un flacon stérilisé. On pose ce flacon bien bouché dans la glacière. Avant emploi, cette suspension conservée doit avoir la température de la pièce.

Quel est le mécanisme de l'action de l'huile d'olive sur les tumeurs greffées ? Est-ce que l'huile d'olive, comme peut-être aussi quelque autre substance grasse, est un milieu spécialement favorable pour le développement des cellules cancéreuses dans l'animal greffé ? Et comment expliquer le pouvoir de transplantabilité plusieurs jours après l'extraction de la tumeur et du foie

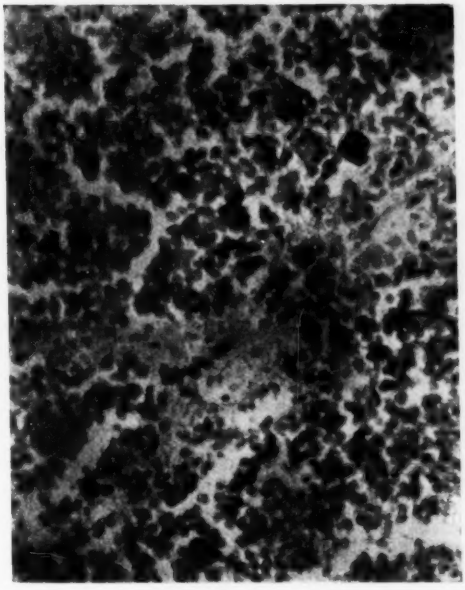

Fig. 7. — Aspect histologique de la tumeur N° 515.

broyés et conservés dans l'huile d'olive ? Est-ce que les cellules cancéreuses, même dans ce milieu, peuvent rester si longtemps vivantes et par conséquent capables de produire des tumeurs ? Ces questions sont à résoudre. On essaiera, au moyen d'expériences qui sont en cours et qui seront faites encore, pour donner au moins quelque contribution à la solution de ces problèmes.

Récemment, j'ai lu un travail de H. Binhold où l'auteur communique les résultats des nombreuses expériences sur l'influence des différentes substances organiques et inorganiques sur

le cancer greffé chez la souris. Ce qui nous intéresse ici, ce sont ses expériences sur l'influence de l'acide oléinique sur le développement des tumeurs greffées. Il a employé une suspension de 1 % dans l'eau de l'acide oléinique pur distillé. Avant d'inoculer les pièces tumorales, il les a chaque fois plongées pour un instant dans cette suspension. Quatre à cinq jours après le greffage, il a injecté aux animaux greffés intra ou paratumoral 0,03 cc. de la même suspension. Ensuite, il a injecté encore 4 fois, toujours avec trois jours d'intervalle, la même quantité de cette suspension. Il a constaté que les tumeurs chez les souris ainsi traitées se sont plus tôt et mieux développées que chez les souris non traitées. D'après ces constatations, il est probable que, dans l'huile d'olive de nos expériences, le composé acide oléinique joue peut-être un rôle principal.

Résumé

Par un nouveau procédé de greffe au moyen de l'huile d'olive, on obtient les tumeurs qui se développent plus tôt et plus vite, le pourcentage des prises est plus grand. L'huile d'olive est capable de conserver pendant plusieurs jours la transplantabilité des tumeurs extirpées. Le foie provenant des souris cancéreuses dans la suspension de l'huile d'olive macro- et microscopiquement libre de métastase donne les tumeurs dans un assez grand pourcentage de cas. De même, comme la suspension de la tumeur, aussi la suspension du foie peut être conservée plusieurs jours et être avec succès employée pour une greffe ultérieure.

Bibliographie

FRAENKEL (E.). — Beiträge zur Organotropie der Neoplasmatasen. *Z. f. Krebsforschung*, Bd 37, 1932, p. 313.

FRAENKEL (E.). — Beiträge zur Organotropie der Neoplasmatasen. *Z. f. Krebsforschung*, Bd 38, 1933, p. 394.

BINHOLD (H.). — Oertlicher Stoffwechsel und Gewebsreaktion Beeinflussung von transplant. Mäusecarcinomen durch organ. und anorgan. Substanzen. *Z. f. Krebsforschung*, Bd 38, 1933, p. 587.

Laboratoire pour l'étude du cancer de l'Université de Belgrade (Professeur F. Blumenthal) et Laboratoire Elsie Inglis

Essai de classification des cancers spontanés de la glande mammaire chez la souris blanche

PAR

J.-L. NICOD (Lausanne)

Il peut paraître présomptueux ou peut-être plus simplement inutile de reprendre la question du cancer de la glande mammaire de la souris pour tenter d'en faire une classification. En effet, les travaux de Haaland, Apolant, Michaelis, Murray, etc., semblaient avoir pour longtemps épuisé le sujet. Et pourtant leur lecture laisse une certaine déception, soit que les classifications qu'ils nous donnent soient par trop artificielles, soit qu'ils affichent un pessimisme par trop outrancier quant à la valeur de toute classification.

Borrel n'a-t-il pas dit que le type du cancer mammaire de la souris est toujours le même ? Haaland ne conclut-il pas une de ses études en déclarant que les variations de structure de la tumeur mammaire de la souris ne peuvent servir de base à une classification rigide, toutes les formes décrites pouvant en effet se retrouver dans la même tumeur et le comportement biologique de chaque type (malignité, métastases, greffage, etc.) n'étant pas régulièrement le même.

Si je tente cependant aujourd'hui de reprendre le sujet et de refaire une classification, c'est qu'après avoir examiné plusieurs centaines de tumeurs spontanées chez la souris blanche (exactement 452 à ce jour) j'arrive à la conviction que toutes les tumeurs mammaires ne sont pas identiques et que leur structure manifeste dans chaque cas une fixité qui joue sans doute un rôle dans leur comportement biologique, en particulier vis-à-vis des agents thérapeutiques divers essayés jusqu'à maintenant.

A l'heure actuelle la recherche s'oriente vers l'étude et le traitement des cancers spontanés. Les tumeurs greffées, les cancers

dus à l'action du goudron, du benzopyrène, etc., ne peuvent être comparés au cancer spontané, à celui qui apparaît tout seul dans les élevages ou dont on peut provoquer l'apparition, ainsi que l'ont fait Vlès et de Coulon, en modifiant les conditions physiques dans lesquelles les animaux sont élevés et soignés.

De même qu'aujourd'hui, lorsqu'on nous parle de cancer, nous devons absolument savoir s'il s'agit de greffe, de tumeur du goudron ou de tumeur spontanée, de même devrons-nous savoir demain si la tumeur sur laquelle ont porté des expériences quelconques est un épithélioma à structure glandulaire, atypique ou métaplasique.

Nous savons que chez la femme le comportement d'un épithélioma squirrheux ne sera pas le même que celui d'un endocrinien muqueux. Or, Teutschlaender l'a dit, on peut comparer les tumeurs de la souris femelle à celles de la femme et comme pour celles-ci nous devons donc être fixés exactement sur leur structure intime.

*
**

Actuellement chacun est bien persuadé que le cancer spontané de la souris blanche (il en est d'ailleurs de même pour la souris grise) prend le plus fréquemment son point de départ dans la glande mammaire. Les tumeurs qui font exception à cette règle sont peu nombreuses et pratiquement sans grande importance — pour le moment tout au moins.

Apolant s'est donné beaucoup de mal pour distinguer les tumeurs bénignes des tumeurs malignes. Je dois avouer pour ma part que cette distinction est presque irréalisable. Elle n'a d'ailleurs pas d'utilité, car l'expérience prouve que toutes les tumeurs que l'on voit dans la glande mammaire évoluent en cancers (je ne compte pas les kystes simples parmi les tumeurs) et se comportent comme tels. L'expérience montre aussi qu'il n'y a pas de différence de structure entre un cancer qui fait des métastases et une tumeur qui garde un accroissement local.

Il faut donc abandonner sans autre les adénomes d'Apolant, avec leurs variétés : adenoma simplex, cystadenoma simplex, œdematosum, hæmorragicum et papilliferum.

Pour classer les cancers, nous nous rappellerons que la glande mammaire est une glande sudoripare modifiée. Ses éléments sont donc de souche ectodermique, épidermique. La glande

apparaît d'abord sous forme de bourgeons solides, qui s'enfoncent dans le tissu graisseux sous-cutané. Ils se creusent de cavités qui restent étroites, à peine visibles en dehors de la période de lactation. Les acini glandulaires sont séparés les uns des autres par de larges espaces adipeux. Les cellules épithéliales sont disposées sur une ou deux couches, comme dans les glandes sudoripares. Les canaux excréteurs, lorsqu'ils approchent de l'épiderme, peuvent se revêtir de cellules pavimenteuses stratifiées avec plus ou moins de kératinisation.

Ces quelques données vont nous permettre de distinguer, ainsi que le fait en général Masson pour toutes les tumeurs, des épithéliomas fondamentaux et des formes évolutives.

I. Les épithéliomas fondamentaux

Les épithéliomas fondamentaux sont de beaucoup les plus fréquents. Ils se subdivisent en deux groupes : les épithéliomas glandulaires et les épithéliomas atypiques.

A. Les épithéliomas glandulaires

Les épithéliomas glandulaires répètent plus ou moins la structure tubuleuse ou tubulo-acineuse de la glande. Ils peuvent exister à l'état pur, mais aussi se combiner avec les formes suivantes, atypiques.

La forme la plus simple et la plus typique est *l'épithélioma glandulaire simple*. Sur les coupes, la tumeur est formée de tubes ramifiés ou de vésicules (ou des deux à la fois), à lumière étroite et à cellules régulièrement ordonnées autour d'une cavité vide ou remplie de quelque substance coagulée (fig. 1). Les mitoses varient en nombre. Elles sont normales ou pathologiques, rarement pluripolaires. Les tubes ou vésicules sont en général bien séparés les uns des autres par de minces travées fibreuses ou par des capillaires. Ils sont groupés en lobules et la tumeur tout entière forme une masse rappelant un peu l'image lobulée d'une glande salivaire ou d'un pancréas. Elle est en outre en général entourée d'une vraie capsule fibreuse. C'est cette forme qu'Apolant considérait comme un adénome. Toute bénigne que la tumeur puisse paraître, elle finit, lorsqu'elle est laissée à elle-même, par envahir les tissus et faire parfois des métastases.

Cet épithélioma à lumières glandulaires étroites peut évoluer dans le sens d'un élargissement des cavités tubuleuses et vésiculaires allant jusqu'à la formation de vrais kystes, parfois volumineux : *épithéliomas glandulaires kystiques* (fig. 2). Cette évolution s'accompagne souvent de modifications dans le stroma. Le tissu fibreux est alors occupé par des vaisseaux sanguins

Fig. 1. — *Epithélioma glandulaire simple.* Vu à un fort grossissement. Les tubes épithéliaux sont confluents ou isolés par de fines fibres conjonctives.

plus ou moins dilatés, formant parfois de véritables lacs. Par accident, les vaisseaux se rupturent, le sang peut se répandre dans les kystes épithéliaux et la tumeur prend ainsi un aspect de cavernome épithélial et vasculaire dans lequel finalement il est souvent difficile de reconnaître la structure glandulaire primitive. Cette évolution est fréquente, très fréquente. Elle apparaît macroscopiquement dans la couleur spontanément bleue, cyanotique de bon nombre des cancers mammaires de la souris. De cette forme, que j'appellerai l'*épithélioma glandulaire kystique hémorragique*, on a voulu faire un type spécial à propriétés

biologiques distinctes. En fait, il n'en est rien. La tumeur est un épithélioma glandulaire comme les autres, mais par accident évolutif l'hémorragie s'y est surajoutée. Cet accident entraîne secondairement des nécroses des tissus épithéliaux et mésenchymateux et il n'est pas rare que sur les biopsies de telles tumeurs, les éléments cancéreux encore vivants soient réduits à peu de

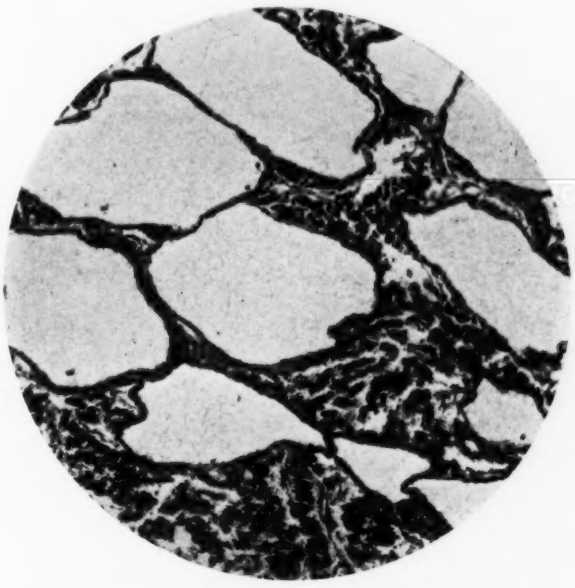

FIG. 2. — *Epithélioma glandulaire kystique.* Micro-photo à un faible grossissement. Entre les formations glandulaires kystiques on peut reconnaître des tubes épithéliaux de dimension normale.

chose. Il n'est donc pas trop étonnant que ces formes dont Hansemann, à la suite d'Eberth et Spude, a voulu faire à tort des endothéliomes, soient plus difficiles à greffer et que Gierke ait dû trouver une technique appropriée pour obtenir des résultats positifs du greffage aussi nets qu'avec les épithéliomas simples ou kystiques sans hémorragies.

Parmi les épithéliomas glandulaires il faut faire une place à part à une tumeur dans laquelle la prolifération épithéliale est

telle qu'elle aboutit à des bourgeonnements qui font saillie en forme de papilles dans la lumière des cavités glandulaires : *épithélioma glandulaire dendritique* (fig. 3). Cette tumeur rappelle étonnamment les images que l'on trouve, soit dans la mamelle saignante, soit dans les kystes papillifères de la glande mammaire de la femme. Ces tumeurs sont-elles de vrais épithé-

FIG. 3. — *Epithélioma glandulaire dendritique.*
Vu à un faible grossissement.

liomas ? Je pense que oui. Elles se comportent pratiquement comme toutes les autres. D'ailleurs, on les trouve parfois associées à d'autres types sur la nature cancéreuse desquels il ne saurait y avoir de discussion.

B. LES ÉPITHÉLIOMAS ATYPIQUES

Nous l'avons vu, les épithéliomas glandulaires peuvent exister à l'état pur ou non. En effet, très fréquemment, les cellules épithéliales, en proliférant, oublient en quelque sorte qu'étant d'origine glandulaire elles ont à tapisser des cavités sécrétoires.

Elles se disposent alors en travées solides, en cordons infiltrants, dans lesquels on voit souvent des rappels de la fonction initiale sous forme d'ébauches de cavités et même de cavités bien nettes isolées en pleines plages solides. Les cordons épithéliaux sont grêles ou larges, et, suivant leurs rapports avec le tissu conjonctif, on peut distinguer des structures alvéolaires ou trabéculai-

FIG. 4. — *Epithélioma trabéculaire.*
Micro-photo à un faible grossissement.

res. Dans ces formes, les mitoses atypiques sont peut-être un peu plus fréquentes, mais ce n'est pas une règle absolue.

Cet *épithélioma trabéculaire ou alvéolaire* (fig. 4) ne montre au début pas plus de tendance à l'envahissement que l'épithélioma glandulaire. Comme lui, il peut être modifié secondairement par des ectasies vasculaires et des hémorragies. Il n'est pas très rare de trouver des tumeurs dans lesquelles de grands kystes hémorragiques paraissent au premier abord limités par

des travées épithéliales minces, solides. Un examen plus attentif montre cependant que les globules rouges sont séparés des cellules épithéliales par une mince lame de cellules endothéliales reposant souvent sur quelques fibrilles collagènes ou élastiques. Ces formes pseudo-kystiques ne sont donc elles aussi que le fait d'un accident évolutif et il ne convient pas d'en faire un

Fig. 5. — *Epithélioma à cellules fusiformes.* Micro-photo à un faible grossissement. A noter la disposition fasciculée des éléments tumoraux.

type à part. Les mêmes images peuvent s'observer à la suite d'œdème du stroma.

A côté de l'épithélioma trabéculaire, il existe un type de cancer franchement malin d'emblée, sur lequel semble régner encore peu de clarté. C'est une tumeur à type sarcomateux. Les cellules y sont fusiformes, groupées en cordons entrecroisés ou en plages tourbillonnantes (fig. 5). Elles infiltrent rapidement les tissus environnants. Elles rappellent au premier abord des

fibroblastes et pourtant elles ne sécrètent pas de collagène. Leurs noyaux ont le caractère des cellules épithéliales des tumeurs mammaires. Ce sont bien en effet des épithéliomas. Pour s'en convaincre, il faut les comparer avec une forme de tumeur du goudron, l'épithélioma à cellules fusiformes, l'épithélioma sarco-

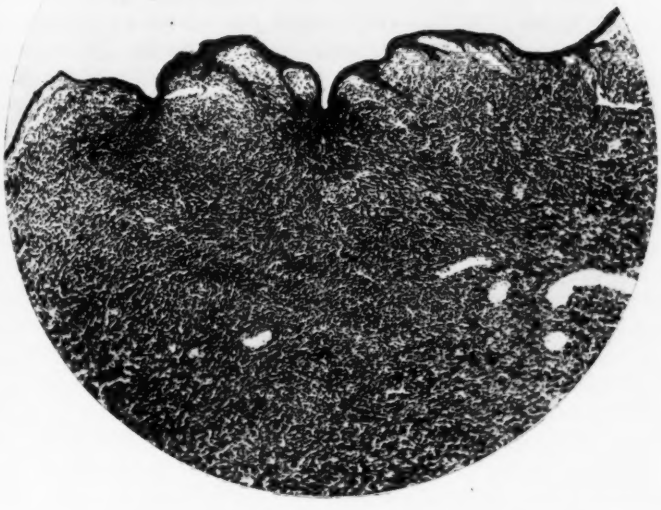

FIG. 6. — *Epithélioma à cellules fusiformes chez une souris badigeonnée au goudron.* Micro-photo à un faible grossissement. On voit nettement le point de départ épidermique de la tumeur et l'irradiation de ses éléments dans le tissu sous-jacent.

matoïde, l'épithélioma que j'ai désigné sous le nom de cancer III dans les travaux de Vlès et de Coulon. On peut voir sur la fig. 6, qui est une tumeur du goudron, que les cellules fusiformes partent nettement de l'épiderme et qu'elles se répandent en vrai feu d'artifice dans le derme et les tissus cutanés. J'ai trouvé

exactement le même aspect et la même origine dans des tumeurs d'aspect sarcomateux, causées par des injections sous-cutanées de méthylcholantrène. Sur des coupes favorables de cancer spontané de la glande mammaire, on peut également voir apparaître la disposition fuso-cellulaire au contact de formations glandulaires ou trabéculaires solides.

Cet *épithélioma à cellules fusiformes* (fig. 5) semble être plus malin que les autres. Il a une certaine importance, car il doit avoir causé des erreurs de diagnostic. Je suis actuellement certain que c'est lui qui a été considéré comme un sarcome dans les expériences d'Ehrlich et Apolant, de Loeb, Lewin, Stahr, Higuchi, etc. Ces auteurs ont en effet enregistré la transformation d'un épithélioma mammaire banal en sarcome fuso-cellulaire après greffages répétés. Lewin, après passage de sa tumeur sur onze générations de souris, aurait obtenu quatre types tumoraux différents : un adénocarcinome, un cancroïde, un sarcome fuso-cellulaire et un sarcome à cellules rondes. Sur les figures données par Apolant, le sarcome fuso-cellulaire qu'il a obtenu par greffages successifs ressemble à s'y méprendre à l'épithélioma du goudron (Ca. III), que je représente sur la figure 6.

Higuchi a transplanté un adéno-carcinome de la souris japonaise. A la première génération il obtient la transformation de la tumeur en sarcome à cellules fusiformes (Spindelzellensarkom) ; à la deuxième génération, retour à la forme carcinomateuse originale ; dès la troisième génération et sur les suivantes, sarcome fuso-cellulaire. L'auteur ajoute à sa description la remarque suivante : « Qu'un sarcome puisse se développer au cours de la transplantation d'un carcinome de souris est un fait déjà connu, mais un cas comme le mien est particulièrement rare. » Je le crois bien ! Qu'une tumeur maligne joue ainsi entre le sarcome et le carcinome, c'est bien curieux, pour ne pas dire invraisemblable. Or, d'après la mauvaise figure qui accompagne le texte, il s'agit non pas d'un sarcome fuso-cellulaire, mais bien de notre épithélioma à cellules fusiformes.

Tous les auteurs qui ont enregistré pareille transformation, à l'exception peut-être de Haaland, posent le diagnostic de sarcome sur le seul fait que les cellules sont devenues fusiformes. Ils ne disent rien de leur nature. S'agit-il de fibroblastes, de myéloblastes ou d'autres éléments ? Or, nous savons bien aujourd'hui que la forme seule de la cellule n'est pas un critère suffisant pour en déduire son origine épithéliale ou mésenchymateuse. En

outre, dans presque tous les cas, on signale la grande malignité de ces sarcomes fuso-cellulaires. C'est la même observation que j'ai faite pour l'épithélioma à cellules fusiformes. L'erreur me paraît donc certaine, et il y aura lieu d'être plus sévère à l'avenir dans la critique d'observations pareilles.

N'est-ce pas encore la même remarque que l'on doit faire pour certains des cas où l'on a constaté la transformation sarcomateuse du stroma de la tumeur, ces cas que Teutschlaender veut rapprocher du squirrhe de la femme ?

Je ne veux toutefois pas nier la possibilité d'éclosion d'un sarcome après greffage d'un carcinome. Mais j'en demande des preuves plus convaincantes.

Jusqu'à présent, dans mon matériel, je n'ai trouvé aucun sarcome de la glande mammaire de la souris, mais bien un certain nombre de ces épithéliomas à cellules fusiformes. J'ai pu voir aussi, mais plus rarement, les passages de la forme glandulaire ou trabéculaire à la forme fuso-cellulaire, et cela dans la même tumeur contrôlée sur l'animal plusieurs semaines ou mois après la biopsie initiale (1).

II. Les formes évolutives

J'ai insisté plus haut sur le fait que la glande mammaire était un dérivé épidermique, c'est-à-dire d'origine ectodermique. Ses cellules peuvent donc jouir des potentialités évolutives des éléments épidermiques. Elles pourront ainsi, au cours de processus de régénération ou de néoplasie, oublier leur nature glandulaire et donner naissance à des éléments de simple revêtement, à des cellules de type malpighien évoluant vers la kératinisation. D'ailleurs, nous savons que l'état malpighien et la kératinisation s'observent normalement dans les canaux excréteurs de la glande mammaire.

Cela nous explique l'apparition de tumeurs spéciales que l'on a souvent appelées des adéno-cancroïdes et que je nommerai : *épithéliomas à évolution malpighienne* (fig. 7). Ce sont des épithéliomas glandulaires simples ou kystiques, dans lesquels on

(1) Les tumeurs que j'ai étudiées l'ont toutes été d'abord par biopsie. Plus tard, à la mort de l'animal, la tumeur a été prise en totalité et examinée à nouveau, pour apprécier sa structure et son état d'aggravation ou d'amélioration éventuelle.

voit l'épithélium cubique ou cylindrique faire place à un épithélium pavimenteux, stratifié plus ou moins kératinisé. On peut suivre toutes les étapes depuis le début de cette modification jusqu'à la transformation complète de la tumeur glandulaire en tumeur spino-cellulaire cornée (cancroïde). Dans ce cas, les

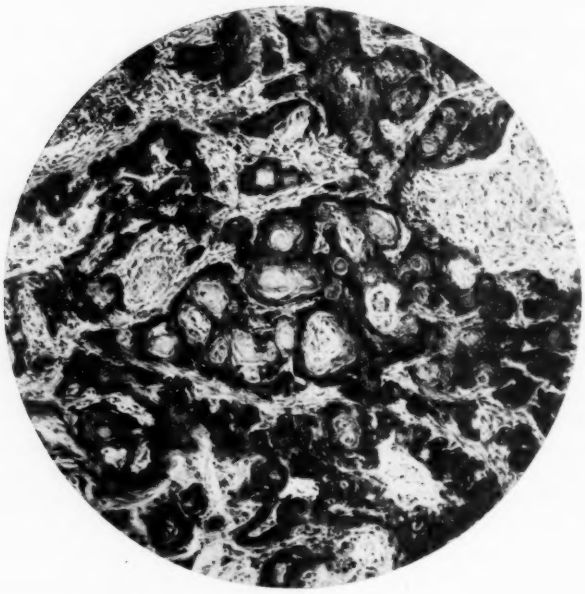

FIG. 7. — *Epithélioma à évolution malpighienne : adéno-cancroïde.* Microphoto à un faible grossissement. On reconnaît les globes cornés disposés sans aucun ordre. En bas, à droite, une formation tubuleuse à contours plissés est nettement visible.

formations malpighiennes et cornées se présentent volontiers en colonnes, en traînées disposées en éventails, en bouquets.

Ces tumeurs ont donné lieu à bien des discussions. Dans les cas extrêmes, Borrel et Haaland, puis Teutschlaender ont voulu reconnaître un type spécial, indépendant des cancers habituels de la glande mammaire. Teutschlaender leur a donné le nom de trichocholéomes. Elles peuvent apparaître dans les territoires cutanés dépourvus normalement de glandes mammaires. Mais

ce n'est pas là une raison suffisante pour les distinguer des tumeurs d'une glande qui est précisément de même origine que l'épiderme. J'ai eu l'occasion d'en observer un cas typique (fig. 8). Il s'agit d'une tumeur trouvée par hasard parmi les animaux de notre élevage servant à la reproduction et non parmi les animaux en expérience. Elle est comme un gros marron. A sa

FIG. 8. — *Epithélioma à évolution malpighienne : trichocholéome.* Vu à un faible grossissement. En bordure de la tumeur on reconnaît des cavités glandulaires. Vers le haut de la figure l'épithélium kératinisé est disposé en colonnes caractéristiques dirigées vers la profondeur, soit le centre de la tumeur.

surface, la peau est fixée, bleuâtre. A la coupe, l'aspect est caractéristique : il rappelle assez exactement ce que l'on voit dans les épithéliomas de Malherbe non calcifiés. Le tissu est résistant, un peu comme du caoutchouc, et il montre une stratification et des stries parallèles ou radiaires qui rappellent la tranche de section de champignons subéreux ou ligneux du type de l'amadou. En examinant les zones périphériques de la tumeur on reconnaît des plages épithéliales solides du type des épithélio-

mas trabéculaires. Les cellules ne sont pas encore malpighiennes. Parmi ces plages, on peut trouver, ici ou là, de petites cavités tapissées de cellules cylindriques. Les cellules peu à peu deviennent épineuses, se kératinisent et les masses cornées s'empilent en colonnes, en couches stratifiées. Il n'y a donc aucun doute. Nous sommes bien là en présence de l'évolution malpighienne d'un épithélioma glandulaire mammaire.

D'ailleurs, je le répète, entre ce type et la tumeur glandulaire ou trabéculaire, tous les stades d'évolution se rencontrent. Les tumeurs à structure malpighienne partielle sont celles que Jensen a décrites et réussi d'emblée à transplanter.

Ainsi, une chaîne continue réunit toutes les tumeurs épithéliales de la glande mammaire. Je dirai même que ces tumeurs et celles de la peau font partie d'un seul groupement dont les variétés sont fonction de la même origine ectodermique.

Toutes les tumeurs que nous venons de passer en revue, à l'exception peut-être de l'épithélioma à cellules fusiformes, peuvent se rencontrer avec des caractères plus ou moins identiques chez la femme. Mais dans mon abondant matériel je n'ai jamais rencontré le vrai squirrhe, ni surtout l'épithélioma endocrinien muqueux si communs parmi les tumeurs du sein. Je n'ai pas vu non plus la tumeur mixte qui est presque banale chez la chienne.

Je renonce à donner une statistique des cas que j'ai étudiés, car les pourcentages que j'en puis tirer n'ont qu'une valeur trop relative. Je dirai seulement que les formes que j'observe le plus fréquemment sont les épithéliomas glandulaires simples et les épithéliomas trabéculaires ou alvéolaires, soit à l'état pur, soit en combinaison. Les variétés hémorragiques sont très fréquentes. Les épithéliomas à cellules fusiformes sont rares. Il en est de même des épithéliomas à évolution malpighienne. Je les ai vus parfois apparaître en séries, sous l'influence de facteurs qui m'échappent encore.

Le type histologique des tumeurs présente une fixité remarquable. A plusieurs semaines ou mois d'intervalle, on retrouve en général la même structure. Des variations ont pu être observées au cours d'expériences diverses. Mais mes observations à ce sujet ne sont pas encore assez poussées pour que j'en puisse tirer des conclusions. Je pense toutefois examiner tous nos cancers dans ce sens précis, afin de voir si, indépendamment d'autres facteurs, le type histologique ne joue pas le rôle que je crois dans l'évolution de la tumeur, dans sa sensibilité ou sa résistance à certains agents éventuellement thérapeutiques.

*
**

Pour terminer, je résume en un tableau les diverses formes que peut présenter le cancer spontané de la glande mammaire chez la souris, dans l'espoir de rendre quelque service à ceux qui, s'occupant de cancer expérimental, veulent se faire comprendre lorsqu'ils discutent de son histopathologie.

I. Epithéliomas fondamentaux.

A. Ep. glandulaire — simple : tubuleux ou acineux :
var. kystique.
var. hémorragique.
— dendritique.

B. Ep. atypique — trabéculaire ou alvéolaire :
var. pseudo-kystique.
var. hémorragique.
— à cellules fusiformes (sarcomatoïde).

II. Formes évolutives.

Ep. à évolution malpighienne :
var. adénocancroïde (Jensen).
var. trichocholéome (Teutschlaender).

Index bibliographique des auteurs cités

Apolant (H.). — Die epithelialen Geschwülste der Maus. *Arb. aus d. Inst. f. exp. Ther. zu Frankf. a. M.*, 1906, t. I, p. 7.

Borrel et Haaland. — Tumeurs de la souris. *C. R. Soc. Biol.*, 1905, t. LVIII, p. 14.

Eberth (C.-J.) et Spude. — Familiäre Endotheliome. *Virch. Arch.*, 1898, t. CLIII, p. 60.

Ehrlich (P.) et Apolant (H.). — Beobachtungen über maligne Mäusetumoren. *Berl. klin. Wschr.*, 1905, 42e année, p. 871.

Gierke (E.). — Die hämorrhagischen Mäusetumoren mit Untersuchungen über Geschwulstresistenz und -disposition bei Mäusen. *Beitr. path. Anat.*, 1908, t. XLIII, p. 328.

Haaland. — Les tumeurs de la souris. *Ann. Inst. Pasteur*, 1905, t. XIX, p. 165.

Haaland. — Contributions to the study of the development of sarcome under experimental conditions. *3e scient. Rep. of the Imp. Canc. Res. Fund.*, 1908, p. 175.

Haaland. — Spontaneous tumours in mice. *4e scient. Rep. of the Imp. Canc. Res. Fund.*, 1911, p. 1.

Hansemann (D. v.). — Kritische Betrachtungen zur Geschwulstlehre. *Z. f. Krebsf.*, 1905, t. III, p. 560.

HIGUCHI (S.). — Ein kleines Experiment über die Transplantation des japanischen Mäusecarcinoms. *Verhdl. d. japan. path. Ges.*, 1912, t. II, p. 88.

LEWIN (C.). — Experimentelle Beiträge zur Morphologie und Biologie bösartiger Geschwülste bei Ratten und Mäusen. *Z. f. Krebsf.*, 1908, t. VI, p. 267.

LOEB (L.). — Ueber Sarkomentwicklung bei einem drüsenartigen Mäusetumor. *Berl. klin. Wschr.*, 1906, 43e année, p. 798.

MICHAELIS (L.). — Ueber den Krebs der Mäuse. *Z. f. Krebsf.*, 1906, t. IV, p. 1,

MURRAY (I.-A.). — Spontaneous cancer in the mouse, histology, metastasis, transplantability, and the relations of malignant new growths to spontaneously affected animals. *3e scient. Rep. of the Imp. Canc. Res. Fund.*, 1908, p. 69.

STAHR (H.). — Zur Kenntnis der Umwandlung von Mäusecarcinom in Sarkom. *Zbl. Path.*, 1910, t. XXI, p. 108.

TEUTSCHLAENDER (O.). — Beiträge zur vergleichenden Onkologie mit Berücksischtigung der Identitätsfrage. *Z. f. Krebsf.*, 1920, t. XVII, p. 285.

VLÈS et DE COULON. — Recherches sur les propriétés physico-chimiques des tissus en relation avec l'état normal ou pathologique de l'organisme. 14e partie : observations préliminaires sur les conditions du cancer spontané de la souris. *Arch. phys. biol.*, 1932, t. IX, p. 257.

(Travail du Service d'Anatomie pathologique du Centre anti-cancéreux romand, Lausanne).

Envahissement des ganglions pelviens dans le cancer du col de l'utérus et endométriose ganglionnaire

PAR

Georges GRICOUROFF

Métastases glanduliformes d'épithéliomas épidermoïdes. — Différents auteurs ont trouvé, dans les ganglions pelviens, chez des femmes ayant un cancer épidermoïde du col de l'utérus, des formations épithéliales d'aspect glandulaire. Une note récente (7) a montré que ces inclusions glanduliformes pouvaient être interprétées autrement que comme des métastases du cancer cervical. Le présent travail est une étude plus détaillée de ces formations et de leur origine possible.

Il y a une quarantaine d'années, Ries (27), opérant une femme pour un cancer pavimenteux stratifié du col, trouva neuf petits ganglions iliaques, dont cinq étaient envahis par des formations épithéliales. Trois de ces ganglions contenaient des cordons épithéliomateux épidermiques, du même type que la tumeur du col, tandis que dans les deux autres on trouvait des formations d'aspect glandulaire à épithélium cylindrique. En outre, dans le ligament utéro-sacré gauche, à 2 mm. de l'utérus, existaient des formations semblables, analogues aux glandes du corps utérin.

Peu après, Wertheim (34) observa un cas du même genre, puis d'autres analogues. Sur 500 hystérectomies élargies pour cancer du col, il rencontra 48 fois de telles formations, soit dans 9,6 % des cas (35).

En 1922, Bulliard et Champy (3) publièrent trois observations de cancer pavimenteux stratifié du col avec métastases ganglionnaires constituées par un épithélium prismatique typique. Dans

le premier des trois cas, on trouvait dans un ganglion de petites vésicules arrondies. Dans le deuxième, un petit ganglion contenait une unique vésicule. Dans le troisième, un ganglion renfermait une série de vésicules (ayant jusqu'à 2 mm. de diamètre), disposées en couronne et donnant au ganglion un aspect vacuolaire. L'épithélium cylindrique ou cubique de toutes ces vésicules était nettement cilié.

Plus récemment, Leveuf, Herrenschmidt et Godard (16), dans une étude anatomique, chirurgicale et histologique de l'envahissement ganglionnaire dans le cancer du col utérin, constatèrent la présence de métastases ganglionnaires dans 18 cas sur 36 de cancers pour la plupart « opérables ». Dans plusieurs de ces cas, les métastases étaient glanduliformes, alors que la tumeur primitive était épidermoïde. Souvent un seul ganglion était atteint, d'ailleurs très discrètement, et contenait, dans le sinus périphérique, une ou plusieurs formations d'aspect glandulaire, dont les cellules présentaient de rares touffes de cils vibratiles. Presque constamment, le muci-carmin mettait en évidence une sécrétion muqueuse discrète dans l'épithélioma du col et dans les productions ganglionnaires.

Tout dernièrement, enfin, dans un travail traitant de l'exérèse des ganglions lymphatiques par voie sous-péritonéale dans le cancer du col de l'utérus, et portant sur 13 cas de cancer opérable, Michel-Béchet (22) trouva six fois les ganglions envahis. Le plus souvent, les métastases reproduisaient le type histologique de la lésion primitive, mais deux fois les métastases ganglionnaires étaient pseudo-glandulaires cylindriques et parfois ciliées, tandis que l'épithélioma du col était nettement épidermoïde.

Interprétation des divers auteurs. — Tous ces auteurs ont donc constaté les mêmes faits : coexistence d'un épithélioma épidermoïde au niveau du col utérin et de formations d'aspect glandulaire dans les ganglions pelviens. Voici les interprétations qu'ils en ont données. Ries n'avait pas admis qu'un épithélioma pavimenteux pût donner des métastases glandulaires. Ne trouvant pas de tumeur du corps utérin, il émit l'opinion que les formations trouvées dans les ganglions et dans le ligament utéro-sacré s'étaient développées à partir de vestiges wolffiens.

Wertheim, lui, crut tout d'abord qu'il s'agissait d'authentiques métastases du cancer pavimenteux du col (1). Mais il faut rap-

(1) Wertheim (34).

peler que son premier cas date de 1898 et qu'à l'époque rien d'analogue n'avait été signalé chez des sujets indemnes de cancer. Par la suite, plusieurs auteurs (Wulfing (36), R. Meyer (21), Falkner (4), etc...) ayant découvert de telles inclusions épithéliales en dehors de tout cancer, Wertheim revint sur son interprétation première et considéra en définitive ces formations comme des inclusions bénignes, sans rapport d'origine avec la tumeur cervicale (2). Il dit, dans son livre, que si le moindre doute lui était resté à ce sujet, les résultats éloignés de ses opérations eussent démontré que ces inclusions glanduliformes n'étaient pas malignes. En effet, dans une série de 250 opérations élargies pour cancer du col de l'utérus, 21 fois les ganglions contenaient uniquement de ces formations glandulaires d'aspect bénin, tandis que 41 fois l'envahissement des ganglions par le cancer était histologiquement incontestable. Or, dans les survies de cinq ans, 18 opérées sur 21 sont restées guéries dans le premier groupe, tandis que 5 seulement sur 41 ont survécu dans le second groupe, où l'extension du néoplasme aux ganglions avait été indiscutable.

Bulliard et Champy ne pensaient pas que, dans leurs cas, les ganglions fussent envahis par le cancer lui-même. Il leur parut incontestable que les cellules des vésicules métastatiques provenaient des glandes cervicales en hyperplasie adénomateuse, car, d'après Moukayé (23), les cellules glandulaires du col pourraient dans certaines circonstances devenir ciliées. Pour leur troisième cas, cependant, les auteurs faisaient quelques réserves : « Il n'est pas impossible qu'il s'agisse d'un cancer dérivé de l'épithélium endocervical profondément modifié et on pourrait admettre à la rigueur que le cancer ait repris dans ses métastases ganglionnaires la forme cylindrique initiale. »

Pour Leveuf, Herrenschmidt et Godard, les formations d'aspect glandulaire trouvées dans les ganglions par Ries, par Bulliard et Champy et par eux-mêmes sont bien d'authentiques métastases de l'épithélioma pavimenteux du col. De plus, la présence discrète de mucus dans la tumeur primitive amène les auteurs à conclure qu'il s'agit d'un épithélioma pavimenteux sécrétant, développé à partir de glandes cervicales métaplasiées. Cette variété d'épithélioma serait particulièrement apte à donner des métastases précoces (90 % environ d'envahissement ganglionnaire contre 28 % pour les épithéliomas non-sécrétants) et « capable, en outre, de

(2) WERTHEIM (35).

prendre dans les métastases ganglionnaires, par redifférenciation épurative et sous une influence inconnue, la forme glanduloïde ». Ces auteurs signalent, en outre, que les plus longues survies de leur série se rapportent à des épithéliomas de ce groupe. Ils en concluent que cette variété, malgré la constance et la précocité de l'envahissement ganglionnaire, est relativement bénigne et comporte un bon pronostic.

Enfin, Michel-Béchet adopte la même interprétation que Leveuf et ses collaborateurs pour ses deux cas d'épithélioma pavimenteux avec ganglions envahis par des formations glandulaires.

Aspect bénin et type endométrial des inclusions glanduliformes. — Il semble bien démontré que les épithéliomas développés à partir de la muqueuse ou des glandes endocervicales sont souvent épidermo-mucipares (1) et que ces épithéliomas sont très polymorphes. Une même tumeur peut présenter en certains points une évolution épidermoïde, en d'autres une structure glandulaire. En allant à l'extrême, il n'y a pas d'impossibilité *théorique* à ce que les métastases d'un épithélioma épidermoïde soient adénocarcinomateuses. Encore faudrait-il, dans de tels cas exceptionnels, que la structure des métastases soit caractéristique et qu'il y ait des preuves de malignité autres que le siège ganglionnaire.

Or, ce qui frappe dès l'abord, à la lecture des descriptions et à l'examen des figures relatives à certaines des productions épithéliales trouvées dans les ganglions par tous ces auteurs, c'est leur aspect bénin, quiescent, inactif. Ce sont de petites vésicules arrondies, parfois kystiques, ou des tubes glanduliformes. Leur nombre est toujours discret : on peut en trouver plusieurs dans un ganglion, mais parfois il n'y a qu'une seule vésicule dans un unique ganglion. L'épithélium, souvent cilié, qui les tapisse est formé d'une seule assise régulière de cellules prismatiques, cubiques ou même basses. Aucune mitose n'est signalée dans le texte, ni visible sur les figures. Tous ces caractères sont en faveur de la bénignité et justifient l'interprétation de Ries, de Wertheim et de Bulliard et Champy à ce sujet.

D'autre part, la morphologie cellulaire de ces formations rappelle beaucoup plus l'épithélium du corps utérin que celui du col. En effet, il n'y avait pas de sécrétion de mucus dans les cas de Ries et de Bulliard et Champy ; la sécrétion était très discrète

(1) Leveuf, Herrenschmidt et Godard (16). Regaud, Gricouroff et Villela (26).

dans ceux de Leveuf, Herrenschmidt et Godard. Dans tous les cas des divers auteurs, l'épithélium était nettement cilié, soit en totalité, soit par places. Bulliard et Champy rappellent, il est vrai, que les cellules des glandes cervicales peuvent, dans certaines conditions, perdre plus ou moins leur fonction sécrétoire et se garnir de cils. Il n'en reste pas moins, qu'habituellement, au niveau de la muqueuse et des glandes du col, les cils sont rares et le mucus net, tandis qu'au niveau du corps utérin, la sécrétion est discrète et les cils plus couramment observés. De sorte que, si l'attention n'était pas attirée vers le col, par l'existence d'une tumeur cervicale, la morphologie des formations intra-ganglionnaires, considérées en elles-mêmes, évoquerait plutôt une origine corporéale.

Si l'on rapproche l'aspect bénin de ces inclusions ganglionnaires et leur type cellulaire rappelant l'épithélium de l'endomètre corporéal, on est amené à penser qu'il ne s'agit pas, dans certains de ces cas, de métastases néoplasiques malignes d'un épithélioma du col de l'utérus, mais de formations épithéliales bénignes indépendantes du cancer. D'ailleurs, Ries n'avait jamais admis de lien d'origine entre les inclusions épithéliales et le cancer du col et son observation n'a été citée ici qu'à cause de l'interprétation qu'en ont donnée d'autres auteurs. Wertheim abandonna définitivement l'idée de métastases. Bulliard et Champy ne l'admirent « à la rigueur » que pour l'un de leurs cas.

Endométriose ganglionnaire microscopique. — On est ainsi conduit à rapprocher ces inclusions épithéliales de celles découvertes par de nombreux auteurs (1) dans les ganglions pelviens, chez des femmes opérées pour des affections diverses de l'appareil génital interne et chez lesquelles l'intervention et parfois l'autopsie avaient permis de vérifier l'absence de tout néoplasme épidermoïde ou glandulaire de l'utérus ou des autres organes du bassin. La plupart de ces auteurs ont remarqué et signalé le type endométrial de l'épithélium des inclusions. Cependant, leur origine est encore controversée et les opinions émises à leur sujet se superposent plus ou moins aux différentes théories pathogéniques proposées pour l'endométriose en général. 1° Ries (27), Wulfing (36), Sick (31), Kroemer (14), etc., interprètent ces formations comme représentant des vestiges wolffiens. Wertheim

(1) Wulfing, R. Meyer, Falkner, Kermauner et Laméris, Sick, Brunet, Sitzenfrey, Halban, Mestitz, Hansmann et Schenken, etc.

se rallie à cette opinion. 2° R. Meyer (21), Kermauner et Laméris (13), Falkner (14), Brunet (2), Sitzenfrey (32), etc., invoquent une métaplasie de l'endothélium des sinus lymphatiques, analogue à la métaplasie séro-épithéliale admise par Iwanoff (12), puis reprise par R. Meyer comme base de la théorie péritonéale de l'endométriose. Cette transformation serait provoquée par une irritation chronique, toxique ou inflammatoire, ce qui expliquerait sa fréquence dans les cas de cancer ou de suppuration pelvienne. 3° Schiller (29), puis Schmitz (30), ayant découvert des formations endométriales, non plus seulement dans les ganglions, mais dans des vaisseaux lymphatiques, pensent que l'endométriose peut, dans ses diverses localisations (ovarienne, inguinale, etc.) se développer à partir de l'endothélium lymphatique. 4° Par contre, Halban (9), puis Mestitz (20) assignent à ces formations un point de départ utérin et y voient une preuve de la théorie métastatique de l'endométriose (8), théorie qui suppose la migration d'éléments endométriaux par voie lymphatique. 5° Enfin, partisans de la théorie de l'implantation de Sampson (28), d'après laquelle l'endométriose se développerait à partir de fragments de muqueuse utérine ayant pénétré dans la cavité abdominale par la trompe, ou, accessoirement, transportés par les lymphatiques, Hansmann et Schencken (10) voient dans deux cas personnels d'endométriose des ganglions, une confirmation de cette théorie.

Discussion. — Certains auteurs n'admettent pas que les inclusions épithéliales des ganglions soient de nature endométriale. Pour Polster (25), par exemple, il s'agit de « malformations tissulaires » congénitales, qui peuvent exister ailleurs que dans le bassin. Cependant, Luthy (17), qui croit, lui aussi, à la nature congénitale de ces malformations, fait très judicieusement remarquer que tous les cas, dont une description histologique précise a été donnée, concernent, soit des ganglions pelviens ou du voisinage (abdomen, aine), soit des ganglions du cou. Or, les formations épithéliales décrites au niveau du cou sont manifestement d'une tout autre nature. Elles se développent aux dépens ou au contact direct d'une glande salivaire (habituellement la parotide), croissent lentement et peuvent atteindre progressivement un volume considérable. Leur structure épithélio-lymphoïde kystique et papillaire, très particulière, est caractéristique. En France, elles sont surtout connues sous le nom de kystes amygdaloïdes. Depuis la première observation d'Albrecht et Artz (1910) (1), des cas en ont été publiés par Ssobolev (33),

Glass (6), Mazza et Cassinelli (18), et, ici-même, par Ménétrier, Peyron et Surmont (19), Houdard et Mme Hufnagel (11), Letulle (15). On peut donc les distinguer et les séparer définitivement des inclusions microscopiques du type endométrial. Il en résulte que les ganglions contenant de l'épithélium du type utérin siègent habituellement dans le bassin, la partie inférieure de l'abdomen, la région inguinale. Ce siège régional est également celui de la plupart des endométriomes ou adénomyomes. En outre, la coexistence d'endométriomes des ovaires, de la trompe, etc., et d'inclusions intra-ganglionnaires a souvent été signalée. On est ainsi amené, sans préjuger en rien de la pathogénie de l'endométriose en général, à considérer les formations épithéliales découvertes dans les ganglions pelviens comme une endométriose ganglionnaire microscopique.

Leveuf et ses collaborateurs ne mentionnent l'hypothèse de l'endométriose que pour la repousser, car leurs métastases glandulaires n'avaient nullement le caractère organoïde des adénomyomes. On sait, en effet, que, dans l'endométriome classique, on décrit, outre l'épithélium prismatique du type utérin, un tissu interstitiel, qui rappelle le chorion cytogène de la muqueuse utérine, et parfois même du muscle lisse (d'où le nom d'adénomyome et l'expression « utérus en miniature » qui lui sont parfois appliqués). Mais le muscle ne s'observe habituellement que lorsque la prolifération endométriale se produit en un lieu où existe normalement du tissu musculaire (muscle utérin, paroi intestinale, vessie). Quant au chorion cytogène, s'il est très fréquemment observé, il est aussi très inégalement développé dans certains endométriomes et peut même manquer. Dans un cas d'endométriome intestinal, particulièrement bien étudié par Oberling et Hickel (24), ces auteurs ont très nettement observé qu'à la périphérie de la lésion, les tubes épithéliaux n'étaient pas entourés de chorion cytogène et pénétraient nus dans les tissus environnants. On peut donc penser que l'élément essentiel de l'endométriose à son début est la cellule épithéliale. On s'explique alors que les vésicules discrètes trouvées dans les ganglions puissent être dépourvues de gaine cytogène. D'ailleurs, il peut être difficile de distinguer une petite quantité de tissu cytogène au sein d'une nappe lymphoïde.

De tout ce qui précède, on peut retenir que le type endométrial des inclusions ganglionnaires, le siège régional caractéristique des ganglions intéressés et la coexistence fréquente d'endométriomes (tubaires, ovariens ou autres) rendent tout à fait vrai-

semblable la nature endométriale de ces inclusions et sont en même temps des arguments en faveur de la théorie métastatique de l'endométriose proposée par Halban.

Mais, quelle que soit l'origine de l'endométriose ganglionnaire, ses lésions ont toujours été découvertes fortuitement par l'examen histologique de ganglions sans caractère macroscopique, prélevés chez des femmes atteintes d'affections pelviennes diverses (épithélioma, chorio-épithéliome, lésions inflammatoires). On peut se demander si l'endométriose ganglionnaire est provoquée ou favorisée par ces affections ou bien s'il y a simple coïncidence. Wertheim (35), après avoir observé plusieurs fois de telles inclusions au cours d'hystérectomies pour cancer du col, — et persuadé à l'époque qu'il s'agissait de métastases cancéreuses —, avait confié à deux élèves, aussi convaincus que lui, le soin d'une recherche de contrôle. Celle-ci porta sur 80 autopsies de femmes indemnes de cancer et fut négative. On n'a pas de renseignements sur la présence ou l'absence d'affections pelviennes chez ces femmes, ni sur leur âge. Par la suite, Wertheim fit reprendre cette étude de contrôle et le résultat fut positif dans un cas sur dix. Mais il s'agissait d'une femme présentant des lésions inflammatoires importantes.

Recherches personnelles. — Il y a donc lieu de rechercher par une étude systématique l'existence possible d'une endométriose ganglionnaire microscopique chez des femmes indemnes de toute lésion des organes du bassin. Cette recherche a été entreprise et est actuellement en cours. Elle porte bien entendu sur un matériel autopsique. Grâce à l'aimable collaboration de Jean Regaud, ce matériel a pu être obtenu dans de bonnes conditions. Les ganglions pelviens sont prélevés chez des femmes de 35 à 50 ans, âge où les endométriomes sont le plus fréquemment observés. Les lésions d'endométriose ganglionnaire étant habituellement très discrètes, les ganglions sont coupés en totalité et les coupes examinées minutieusement en série. Ce travail est trop peu avancé pour qu'on en tire des conclusions numériques, mais il peut être intéressant de signaler dès maintenant que, dans un cas (sur les cinq dont l'étude est achevée), une inclusion épithéliale a pu être décelée dans un ganglion iliaque (1). On trouve

(1) Il s'agit d'une femme de 40 ans, morte d'embolie foudroyante. L'autopsie a permis de vérifier l'absence de tout néoplasme pelvien ou autre et de toute lésion inflammatoire du bassin. En particulier, les examens macroscopique et histologique du col et du corps utérins ont été négatifs.

dans la corticale de ce ganglion, au voisinage du sinus périphérique, une vésicule épithéliale arrondie formée d'une assise de cellules prismatiques (fig. 1 et 2). Le cytoplasme cellulaire est

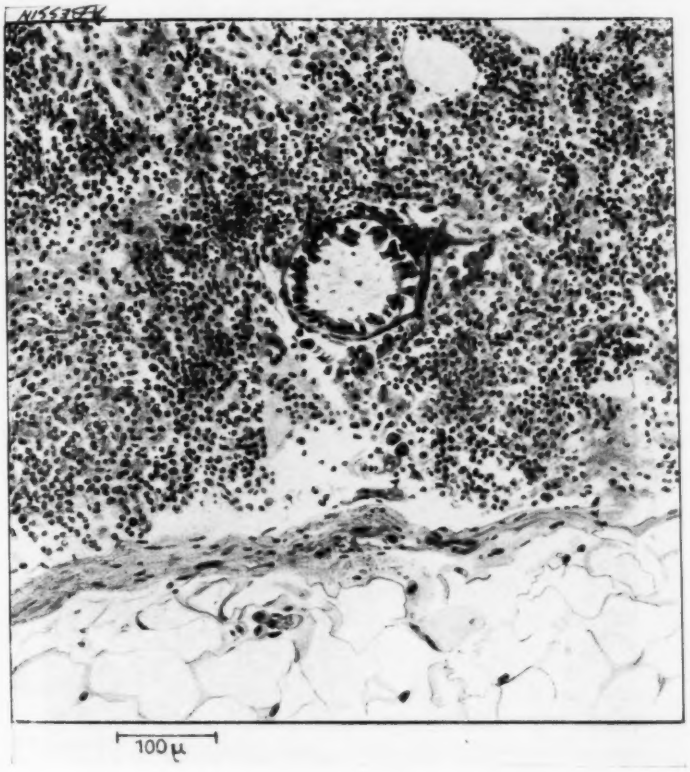

Fig. 1. — Cas 1. — Vésicule épithéliale dans la zone corticale d'un ganglion pelvien, chez une femme indemne de cancer. Pièce d'autopsie. Gross[t] 150/1.

coloré par l'éosine, et, au fort grossissement, malgré les altérations tissulaires (heureusement peu marquées), on distingue des cils très nets, au moins dans une cellule (fig. 3). La taille, la forme, la disposition des cellules, la présence de cils ne laissent aucun doute sur la nature épithéliale de cette formation et

permettent de l'assimiler aux inclusions endométriales ganglionnaires. Ce cas montre que l'endométriose microscopique des

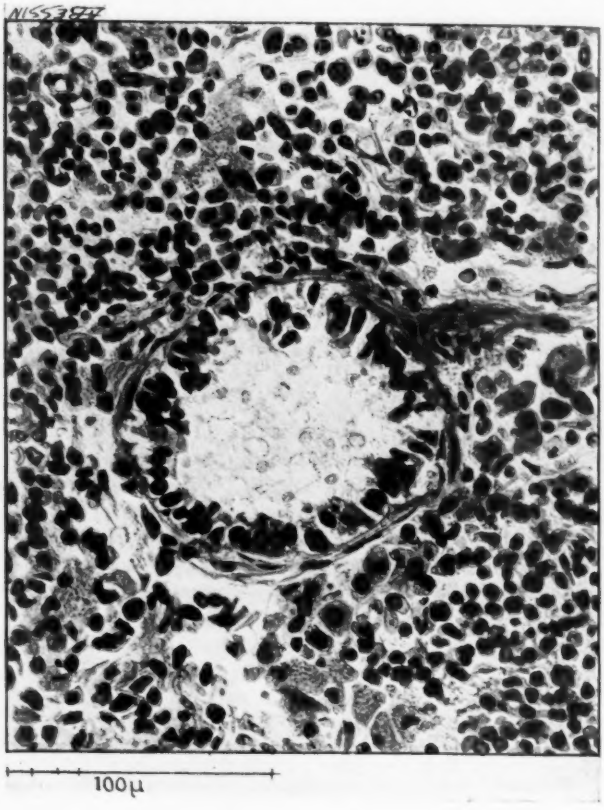

Fig. 2. — Cas 1. — La vésicule épithéliale est formée d'une assise de cellules prismatiques. Gross[1] 400/1.

ganglions pelviens peut exister, en l'absence de tout néoplasme et de toute lésion inflammatoire du bassin. Dans un autre cas (1) un petit amas d'éléments d'aspect épithélial a été trouvé dans un

(1) Femme de 49 ans, morte d'œdème aigu du poumon.

lymphatique de la capsule d'un ganglion (fig. 4), mais la structure cellulaire de ces éléments n'est pas assez nette pour que ce cas soit caractéristique par lui-même. Il prend, cependant, plus de signification si on le rapproche d'une trouvaille faite, non plus dans une pièce d'autopsie, mais dans un utérus enlevé pour fibrome (2). L'examen de la pièce opératoire ne montrait, en dehors d'un fibromyome banal, aucune lésion particulière. Au

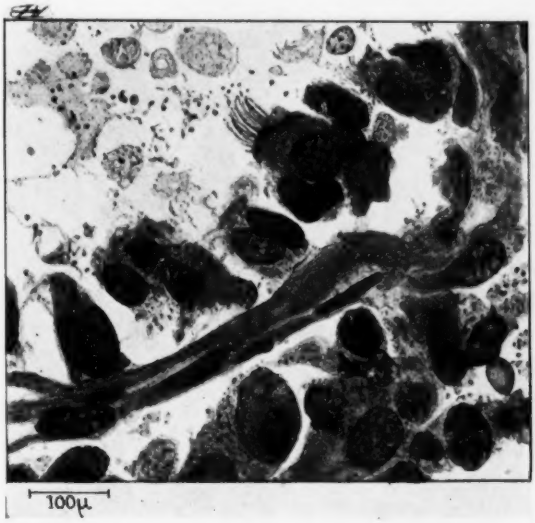

FIG. 3. — Cas 1. — Détail de la paroi de la vésicule, montrant une ciliation très nette dans une cellule. Gross[1] 1200/1.

microscope, la muqueuse corporéale, un peu hypertrophiée et très vasculaire, ne présentait aucun signe de néoplasme. Or, en plein muscle utérin (fig. 5), à distance de la muqueuse, on trouve, dans la lumière d'un capillaire, un lambeau épithélial incontestable, dont la structure est identique à celle des franges que l'on voit fréquemment dans les diverticules glanduliformes de la muqueuse du corps. Ce minuscule lambeau épithélial peut être suivi sur six coupes consécutives. La netteté de l'image permet d'affirmer qu'il ne s'agit pas d'un artefact. La nature lymphati-

(2) Femme de 42 ans. Opération pratiquée par le Dr ROUX-BERGER.

que ou sanguine du capillaire est difficile à déterminer. Quoi qu'il en soit, ce fait montre qu'un petit fragment d'endomètre normal peut pénétrer et circuler dans les capillaires. Par analo-

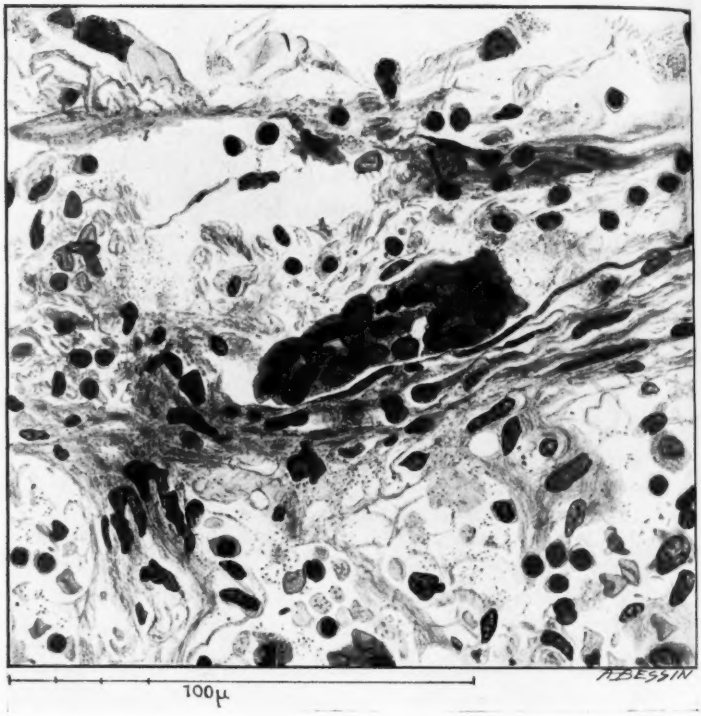

Fig. 4. — Cas 2. — Petit amas d'aspect épithélial dans la capsule d'un ganglion pelvien, chez une femme indemne de cancer. Pièce d'autopsie. Gross[1] 700/1.

gie avec ce cas, l'amas épithélial trouvé dans la capsule d'un ganglion (cas 2, fig. 4) aurait la même valeur et représenterait l'arrivée d'un fragment d'endomètre dans le ganglion par voie lymphatique. Enfin, la vésicule épithéliale (cas 1, fig. 2) représenterait l'établissement de l'épithélium endométrial dans le ganglion.

Conclusions

I. Différents auteurs ont signalé la présence de formations épithéliales glandulaires dans des ganglions pelviens, chez des

Fig. 5. — Petit fragment d'épithélium de muqueuse utérine inclus dans un capillaire en plein muscle utérin. (Pièce d'hystérectomie pour fibrome). Gross[1] 700/1.

femmes ayant un cancer épidermoïde du col de l'utérus. Ces inclusions ont été considérées, par les uns, comme des métastases de la tumeur du col, par les autres, comme des formations bénignes, indépendantes du cancer.

II. L'aspect bénin et le type prismatique cilié de certaines de ces inclusions permettent de les rapprocher des formations épi-

théliales découvertes par de nombreux auteurs dans les ganglions pelviens chez des femmes indemnes de tout cancer.

III. Le type endométrial de ces inclusions, le siège régional caractéristique des ganglions intéressés et la coexistence fréquente d'endométriomes tubaires, ovariens ou autres, permettent de donner à ces formations intra-ganglionnaires la signification d'une endométriose ganglionnaire microscopique.

Ces faits constituent, en outre, un argument en faveur de la théorie métastatique de l'endométriose en général.

IV. En ce qui concerne le cancer du col de l'utérus, la présence possible d'inclusions épithéliales glanduliformes bénignes dans les ganglions pelviens étant admise, on ne doit considérer, comme métastases cancéreuses, que les formations épithéliales qui présentent, outre leur siège ganglionnaire, des signes intrinsèques évidents de malignité. Il y a lieu d'être particulièrement exigeant à ce sujet lorsque la tumeur du col est un épithélioma épidermoïde et que les ganglions ne contiennent que des formations glandulaires discrètes.

V. L'évolution des méthodes actuelles de traitement du cancer du col de l'utérus dépend de la question des ganglions. Ce n'est que par l'étude histologique précise des ganglions dans un grand nombre de cas que l'on pourrait obtenir une certitude sur la fréquence et la précocité de l'envahissement ganglionnaire. En attendant, la connaissance de l'endométriose microscopique des ganglions permettrait d'éliminer certains cas d'adénopathie pseudo-cancéreuses. Le pourcentage des envahissements précoces indiqués par certains auteurs (en particulier pour l'épithélioma épidermoïde sécrétant du col) s'en trouverait diminué et ramené à un chiffre plus en accord avec les notions habituellement admises et plus conforme aux résultats éloignés de l'opération élargie, tels ceux de Wertheim (35), de J.-L. Faure (5) et d'autres chirurgiens.

Bibliographie

1. Albrecht (H.) et Arzt (L.). — *Frankfurter Zeitschr. f. Pathol.*, 1910, IV, pp. 47 et 216.
2. Brunet. — *Zeitschr. f. Geburtsh. u. Gyn.*, 1905, LIV, p. 607.
3. Bulliard (H.) et Champy (Chr.). — Trois cas de cancer du col utérin (type vaginal) avec métastases ganglionnaires cylindriques. *Bull. Assoc. Fr. Et. Cancer*, 1922, XI, p. 162.
4. Falkner (A.). — *Zentralbl. f. Gyn.*, 1903, XXVII, p. 1496.

5. Faure (J.-L.). — *Soc. Chir.*, 1931, p. 1029.
6. Glass. — *Frankfurter Zeitschr. f. Pathol.*, 1912, IX, p. 335.
7. Gricouroff (G.). — [Rapport de Roux-Berger (J.-L.)]. A propos de l'envahissement des ganglions pelviens dans le cancer du col de l'utérus. *Acad. Chir.*, séance du 9 décembre 1936.
8. Halban (J.). — Hysteroadenosis metastatica. *Wiener Klinische Wochenschrift*, 1924, XXXVII, p. 1205.
9. Halban (J.). — *Arch. f. Gyn.*, 1925, CXXIV, p. 457.
10. Hansmann (G.-H.) et Schenken (J.-R.). — Endometrioses of Lymphnodes. *Am. J. Obst. and Gyn*, 1933, XXV, p. 572.
11. Houdard et Mme Hufnagel. — Kyste amygdaloïde à revêtement cylindrique. *Bull. Assoc. Fr. Et. Cancer*, 1927, XVI, p. 377.
12. Iwanoff (N.-S.). — *Monatschr. f. Geburtsh. u. Gynäk.*, 1898, VII, p. 295.
13. Kermauner (F.) et Laméris (H.). — *Beitr. z. Geburtsh. u. Gynäk.*, 1901, V, (in Sitzenfrey).
14. Kroemer. — *Arch. f. Gyn.*, 1902, LXV, p. 626.
15. Letulle (M.). — Deux observations de kystes amygdaloïdes à épithéliums cylindriques de la région parotidienne. *Bull. Assoc. Fr. Et. Cancer*, 1927, XVI, p. 380.
16. Leveuf (J.), Herrenschmidt (A.) et Godard (H.). — L'envahissement des ganglions dans les cancers du col de l'utérus. *Bull. Assoc. Fr. Et. Cancer*. 1933, XXII, p. 239.
17. Lüthy (F.). — Ueber angeborne Epitheleinschlüsse in Lymphknoten. *Virch. Arch.*, 1924, CCL, p. 30.
18. Mazza (S.) et Cassinelli (A.). — Cysto-adénolymphome papillaire de la région parotidienne. *C.R. Soc. Biol.*, 1923, LXXXVIII, p. 400.
19. Ménétrier (P.), Peyron (A.) et Surmont (J.). — Sur un cas de kyste épithélio-lymphoïde du cou. *Bull. Assoc. Fr. Et. Cancer*, 1923, XII, p. 204.
20. Mestitz (W.). — *Arch. f. Gyn.*, 1927, CXXX, p. 667.
21. Meyer (R.). — *Zeitschr. f. Geburtsh. u. Gyn.*, 1903, XLIX, p. 554.
22. Michel-Béchet (R.). — (Rapport de Mocquot (P.). — L'exérèse des ganglions lymphatiques par voie sous-péritonéale dans le traitement du cancer du col de l'utérus. *Acad. Chir.*, 1936, LXII, p. 926.
23. Moukayé (K.). — Recherches sur les néoplasies des glandes cervicales. *Gyn. et Obst.*, 1922, V, p. 39.
24. Oberling (Ch.) et Hickel (P.). — Le problème de l'endométriome. *Bull. Assoc. Fr. Et. Cancer*, 1927, XVI, p. 691.
25. Polster. — *Virch. Arch.*, 1926, CCLIX, p. 96.
26. Regaud (Cl.), Gricouroff (G.) et Villela (Eud.). — Sur l'histogénèse et la classification des épithéliomas cervico-utérins. *Bull. Assoc. Fr. Et. Cancer*, 1933, XXII, p. 668.
27. Ries. — Eine neue Operationsmethode des Uteruscarcinoms. *Zeitsch. f. Geburtsh. u. Gyn.*, 1897, XXXVII, p. 518 (in Wulfing).
28. Sampson (J.-A.). — *Surgery, Gynecology and Obst.*, 1924, XXXVIII, p. 287.
29. Schiller (W.). — Zur frage des ektopischen Endometriums. *Arch. f. Gyn.*, 1926, CXXVII, p. 544.
30. Schmitz (E.-F.). — Ectopic Endometrium in Ovary and Inguinal Canal. *Am. J. Obst. and Gyn.*, 1927, XIII, p. 705.

31. Sick (K.). — Flimmerepitheleysten in der Nebennierenkapsel und in einer Beckenlymphdrüse. *Virch. Arch.*, 1903, CLXXII, p. 468.
32. Sitzenfrey (A.). — *Zeitschr. f. Geburts h. u. Gyn.*, 1906, LVII, p. 419.
33. Ssobolev. — *Frankfurt. Zeitschr. f. Pathol.*, 1912, XI, p. 462.
34. Wertheim. — *Arch. f. Gyn.*, 1900, LXI, p. 627 ; *Zeitschr. f. Geburtsh. u. Gyn.*, 1902, XLVIII, p. 545 ; *Zentr. f. Gyn.*, 1901, XXVII, p. 105.
35. Wertheim. — Die erweiterte abdominale Operation. Urban und Schwarzenberg, 1911.
36. Wulfing (H.). — Zur Pathologie der Geschwulstbildung im weiblichen Geschlechtsapparat. *Zeitschr. f. Geburtsh. u. Gyn.*, 1901, XLIV, p. 1.

(*Institut du Radium de l'Université de Paris*)

Discussion

M. Jacques Leveuf. — Les recherches entreprises par M. Grigouroff pourront présenter un certain intérêt pour éclaircir la pathogénie des endométriomes, mais elles sont aujourd'hui trop peu avancées pour que l'auteur puisse en tirer la moindre conclusion.

M. Gricouroff a découvert une fois, dans un ganglion pelvien, l'image d'un tube unique revêtu d'un épithélium. L'assimilation qu'il établit entre cette image et un endométriome est tout ce qu'il y a de plus contestable. En tous cas, cette base est trop fragile pour justifier la critique qu'il vient de faire des travaux que j'ai entrepris avec Herrenschmidt et Godard sur l'envahissement des ganglions pelviens au cours de l'évolution des cancers du col de l'utérus.

M. Gricouroff pense que les métastases glandulaires que nous avons observées ne sont pas du cancer, mais bien de l' « endométriose ganglionnaire ». Dans la communication qu'il vient de faire ici (tout aussi bien que dans la note qu'il a présentée récemment à l'Académie de chirurgie), M. Gricouroff a fait une omission regrettable. Il n'a pas rappelé que, dans le travail publié ici-même (voir *Bulletin*, t. XXII, 24 avril 1933), *nous avions déjà envisagé, discuté et finalement rejeté l'hypothèse d'endométriome glandulaire* pour les raisons suivantes :

D'abord, l'ordonnance de la métastase ganglionnaire ne présente pas la structure organoïde d'un endométriome telle que l'a décrite Oberling en particulier. Nous n'avons jamais, à l'intérieur des cavités glandulaires, trouvé de sang, comme cela s'observe

chez les femmes qui sont en pleine activité génitale. Ensuite, dans les 36 cas que nous avons étudiés, non seulement le cancer du col et des ganglions a été coupé, *mais aussi le corps de l'utérus tout entier et les ligaments larges*. Malgré des recherches patientes, nous n'avons pas découvert la moindre trace d'endométriome sur les pièces examinées. Sans compter que l'endométriome n'est considéré par personne comme une tumeur maligne et que, par suite, sa métastase dans les ganglions apparaît comme difficile à imaginer.

Sur 36 cas examinés, nous avons pu établir que ces métastases glandulaires ne sont pas l'effet du hasard. Nous les avons retrouvées, *sans aucune exception*, associées à une variété particulière du cancer du col, particulière, non pas dans sa structure histologique car il s'agit toujours de cancers indiscutablement épidermoïdes), mais dans ses réactions physio-pathologiques. Sur les coupes imprégnées au mucicarmin on voit les cellules du cancer d'origine sécréter elle aussi du mucus (11 observations).

Par contre, nous n'avons jamais trouvé de métastases glandulaires analogues, ni dans les ganglions simplement inflammatoires, ni dans les ganglions déjà envahis par une forme banale du cancer du col de l'utérus, qui n'est pas muco-sécrétant. Et cela dans 36 observations dont chacune comporte l'examen d'un nombre plus ou moins grand de ganglions.

Dans ces conditions, l'association régulière entre ces métastases glandulaires et les cancers du col muco-sécrétants, nous ont conduit à penser que cette sécrétion de mucus au niveau d'un cancer épidermoïde révèle la véritable nature de ce cancer, c'est-à-dire son origine glandulaire en dépit de l'aspect morphologique.

Dès lors, l'état glandulaire des métastases ganglionnaires représenterait une « épuration », autrement dit le retour de la tumeur à son type primitif, comme MM. Roussy, Ménétrier, Pierre Delbet l'ont déjà signalé, chacun de leur côté, pour les cancers de l'estomac et les cancers du sein en particulier.

Un dernier point sur lequel nous avons attiré l'attention est la bénignité relative des cancers muco-sécrétants, malgré la présence quasi-régulière de métastases ganglionnaires (10 fois sur 11 cas). Je rappellerai ici que c'est notre maître Pierre Delbet qui a découvert, le premier, ces sécrétions de mucus dans certains cancers du sein qui, eux aussi, ont montré une évolution relativement bénigne. *Toutefois, nous n'avons jamais parlé que*

de bénignité relative. Semblable prudence est de mise lorsque, dans un cancer, on a constaté un envahissement ganglionnaire, même si les histologistes peuvent discuter la nature exacte de cet envahissement. En fait, notre plus ancienne opérée (dont M. Gricouroff interprète les coupes publiées dans notre article comme n'étant pas du cancer), *que nous croyions guérie après 5 ans d'observation sans récidive*, est morte à la fin de la sixième année des progrès de son cancer.

Les recherches que j'ai poursuivies pendant plusieurs années avec Herrenschmidt (qui poussait la conscience de l'histologiste jusqu'au scrupule) et avec Godard forment un tout assez cohérent. Des faits nouveaux pourront bien entendu conduire à des interprétations plus ou moins différentes de celles que nous avons avancées.

Vous me permettrez de dire que les faits sur lesquels s'appuie M. Gricouroff, même en puisant quelques analogies dans une littérature plus ou moins vieillie, sont loin d'être suffisants pour infirmer nos conclusions.

M. H. Rubens-Duval. — Les faits signalés par MM. Leveuf, Herrenschmidt et Godard (*Bulletin de l'Association française pour l'étude du cancer*, avril 1933, p. 267) de métastases ganglionnaires secondaires à des cancers du col de l'utérus, devenus glanduloïdes, par suite d'une « redifférenciation épurative » des cellules cancéreuses, et les faits rapportés par M. Gricouroff, sans être fréquents, ne sont pas exceptionnels. Je viens d'en observer un cas similaire : formation microkystique à cellules cylindriques ciliées, très bien différenciées et disposées sur une seule couche. Cette formation était développée dans la substance corticale d'un ganglion pelvien d'une malade atteinte de cancer du col de l'utérus. J'ai de même observé dans des ganglions du cou des métastases ayant pris l'aspect de simples kystes dermoïdes de type bénin.

Quelle est la signification de ces singulières métastases ?

Si la morphologie des cellules correspond à leur activité fonctionnelle, le retour de cellules plus ou moins indifférenciées, plus ou moins atypiques, à une morphologie typique, traduit leur retour à une activité fonctionnelle normale. Dans la mesure où des cellules cancéreuses récupèrent des caractères différentiels normaux, elles perdent leurs caractères de malignité et leur malignité elle-même. Elles cessent d'être cancéreuses.

Ces constatations chez l'homme sont de même ordre que celles que MM. Itchikawa et Baum (Etude expérimentale et comparée du cancer, ***Bulletin de l'Association française pour l'étude du cancer***, tome XIII) ont relevées au cours de leurs recherches expérimentales sur le cancer du goudron chez le lapin. Ces auteurs ont expressément noté que le processus cancéreux chez cet animal est réversible et qu'il peut aboutir notamment à des formations kystiques. Ils ont vu des tumeurs malignes se transformer en tumeurs bénignes et disparaître.

On doit donc admettre que chez l'homme aussi le processus cancéreux est, dans certaines conditions, réversible et qu'il y a chez lui des possibilités de guérison des tumeurs malignes en dehors de leur ablation chirurgicale ou de la destruction de leurs cellules, guérison véritable par le retour de ces cellules vers une évolution normale.

Dans un travail déjà ancien (« Processus histologique de la défense spontanée de l'organisme contre le cancer », ***Annales de médecine***, n° 1, janvier 1914), j'ai signalé des régressions spontanées de cancers analogues à celles provoquées par des irradiations, régressions accompagnées de perte des caractères de malignité des cellules néoformées et de leur retour à un fonctionnement de type normal et je les ai interprétées comme des ébauches de guérison.

Les faits publiés par divers auteurs montrent que la tendance à la guérison spontanée est, à l'état d'ébauche, loin d'être exceptionnelle. Ç'en est assez pour donner un ferme fondement à l'espérance qu'un traitement médical approprié est susceptible de parfaire et d'achever ce qu'un traitement chirurgical ou radiothérapique destructeur peut avoir d'incomplet.

Il est, en outre, à remarquer que si les métastases ganglionnaires sont souvent plus typiques que la tumeur primitive (Ménétrier, Roussy), que si certaines métastases ganglionnaires ont perdu leurs caractères de malignité et se comportent comme des malformations de type bénin, c'est que les ganglions lymphatiques et, d'une manière plus générale, le tissu lymphoïde, sont susceptibles d'exercer une action régulatrice sur les cellules déviées de la normale et de les y ramener. Chez l'embryon et chez l'enfant, où les tissus hématopoïétiques et le système réticulo-endothélial sont très développés et en pleine activité fonctionnelle, les actions régulatrices sont puissantes. Les désordres cellulaires qui peuvent se produire sont supprimés ou n'aboutissent qu'à de simples malformations de type bénin. Celles-ci sont

fréquentes, tandis que les tumeurs malignes sont exceptionnelles. C'est l'inverse chez l'adulte et le vieillard, qui sont d'autant plus cancérisables que leurs moyens de défense sont plus affaiblis.

M. Peyron. — Puisque les remarques de M. Rubens-Duval ramènent la discussion sur un terrain d'ordre général, je désire faire les plus expresses réserves sur son affirmation suivant laquelle une tumeur maligne peut se transformer en bénigne sous l'influence du traitement. La régression d'une tumeur maligne reste une notion bien différente.

M. Gricouroff. — I. Je suis heureux de pouvoir dire à M. Leveuf qu'il n'a été ni dans mon intention, ni, j'espère, dans mes paroles, de diminuer la valeur de ses travaux. Je propose simplement une interprétation différente de la sienne et conforme, d'ailleurs, aux conclusions de Wertheim, en ce qui concerne la bénignité de certaines inclusions intra-ganglionnaires.

En résumé, je pense que, lorsque les formations trouvées dans les ganglions sont d'un autre type histologique que la tumeur primitive, on doit être particulièrement exigeant et ne les accepter comme métastases authentiques du cancer que si elles présentent des signes intrinsèques évidents de malignité.

II. Je me permets de faire remarquer, d'autre part, à M. Rubens-Duval que ses déductions spéculatives, tirées d'une hypothétique transformation bénigne des métastases d'un néoplasme malin, ne s'appliquent nullement à mon interprétation des inclusions épithéliales trouvées dans les ganglions, puisque je ne vois aucun lien d'origine entre ces inclusions bénignes et le cancer du col.

Epithélioma primitif de la glande de Bartholin

PAR

E. GRYNFELTT et E. GODLEWSKI

Les cancers primitifs de la glande de Bartholin sont rares. C'est une notion depuis longtemps classique. Comme A. Martin (1893), Pozzi, en 1897, admettait qu'il était « exceptionnel ». Il ne semble pas que les statistiques ultérieures aient modifié ce point de vue ancien. Polaillon (1899), sur 335 cancers des organes génitaux de la femme n'en relève que deux de la glande de Bartholin. Le cancer vulvaire, pris en bloc, est d'ailleurs assez rare, puisque Gurtl, sur 11.140 tumeurs de la femme, dont 7.479 malignes, ne trouve que 72 cancers de la vulve, soit un peu moins de 1 %. Et comme ces tumeurs ont le plus souvent leur point de départ dans la région clitoridienne ou dans le pli interlabial, les auteurs font remarquer que celles de la glande de Bartholin sont le plus souvent secondaires, tels Küstner (1893) et Hirschfeld (1887).

Dans sa thèse inaugurale consacrée à l'étude des tumeurs malignes primitives de la glande de Bartholin, Chaboux, en 1906, n'a pu réunir que 11 cas de cancer bartholinien primitif et plus récemment Harer (1933) n'a pu trouver dans toute la « bibliographie mondiale » qu'une trentaine de cas publiés, parmi lesquels tous ne seraient pas authentiques, d'après Hyman Strauss (1933).

Comme il est de règle, en matière de diagnostic de cancer de la glande de Bartholin, dans le cas que nous apportons ici, la nature de l'affection n'a été reconnue qu'après l'examen histologique de la pièce opératoire, et encore a-t-il fallu des recherches assez minutieuses pour obtenir la certitude que la néoplasie maligne avait son point de départ dans les éléments de la glande. En raison de la pénurie assez grande de documents concernant ces tumeurs, tant au point de vue clinique qu'au point de vue

morphologique, nous avons cru devoir rapporter ici, en même temps que l'étude histologique, l'observation clinique du cas.

1° Observation clinique

Le 3 novembre 1935, malade Mme B..., de Maussane, âgée de 59 ans, vient nous voir parce qu'elle présente de petites hémorragies vulvaires depuis quelques temps.

Bon état général sans amaigrissement ; soignée depuis trois ans pour une métrite avec albumine et légers œdèmes ; a eu deux enfants bien portants, pas d'antécédents héréditaires à signaler.

Il y a sept à huit mois, après avoir eu des démangeaisons importantes au niveau de la vulve, elle aperçoit des petits saignements qui se répètent, deviennent plus fréquents sans être cependant abondants. Elle ne vient d'ailleurs nous consulter qu'après avoir saigné pendant quatre mois de suite.

A l'examen, l'on est frappé de voir une sténose vulvaire siégeant en dedans des petites lèvres, rétrécissant la vulve de telle sorte que l'index entre à peine dans un anneau scléreux, dur, le long du quadrant inférieur. Cette sclérose provient d'un noyau plus épaissi, plus induré siégeant au niveau de la partie gauche de la fourchette ; ce noyau a d'ailleurs franchi cette dernière et a envahi le côté droit. Ce n'est qu'à la partie supérieure de la région clitoridienne que les téguments ont toute leur souplesse.

Par l'examen direct, et en s'aidant également d'un cystoscope, on parvient à voir et à découvrir le point de départ des hémorragies qui se trouve au niveau de la partie gauche de la fourchette en dedans du rebord scléreux ; il y a là des ulcérations indurées à bords exubérants qui envahissent les parties latérales de la vulve.

Il existe des ganglions à la région inguinale.

Le Wassermann est négatif.

Intervention. — Après avoir fendu l'anneau scléreux à sa partie inférieure au niveau de la fourchette, à l'aide du bistouri diathermique et rien qu'avec ce dernier, nous décollons l'anneau scléreux tout entier y comprises les masses indurées, en dehors du côté du périnée et des petites lèvres et en dedans du côté du vagin lequel est décollé assez haut.

Ceci fait, tout l'anneau scléreux est enlevé dans son entier bien au delà des limites de la lésion ; il ne nous reste alors qu'à suturer ce qui reste du cylindre vaginal avec les téguments au niveau de leur section.

L'on procède en outre à l'ablation des masses ganglionnaires inguinales droites et gauches.

L'emploi du bistouri diathermique nous a permis d'éviter toute hémorragie.

La cicatrisation a été obtenue d'emblée.

Nous avons revu la malade huit mois après, il n'y avait pas de récidive, quand, malheureusement, elle a été emportée par une crise aiguë d'urémie.

2° Etude histologique

Les coupes menées dans la partie moyenne de la tumeur montrent qu'elle est constituée par un lacis de tubes irréguliers et très inégaux dans un stroma fibroïde assez rare. Il en est d'assez étroits et ils sont revêtus d'un épithélium prismatique plus ou moins haut, simple ou stratifié (*a, b, c,* fig. 1). Leur trajet est flexueux, ainsi qu'on le voit quand ils sont sectionnés en long (*d,* fig. 1). Ils sont surtout caractérisés par les inégalités de leur calibre et l'existence de nombreux renflements constituant de véritables microkystes. Leur paroi épithéliale est le siège de nombreuses néoformations qui sont tantôt de simples *floccules,* formés par l'adossement du revêtement épithélial à lui-même, le plus souvent de véritables *papilles* munies d'un axe conjonctif, simples ou ramifiées. Les unes et les autres cloisonnent la lumière glandulaire, réalisant une sorte *d'adénome papillaire* qui rappelle ceux de la glande mammaire (*e, f, g,* fig. 1).

On remarquera que, dans la figure 1, les tubes épithéliaux sont presque partout séparés du stroma conjonctif par un espace clair. En certains points, les noyaux des fibrocytes se profilent à la surface de ce tissu conjonctif et peuvent donner, à faible grossissement, l'impression qu'il s'agit d'un revêtement endothélial, et que, par conséquent, les tubes néoplasiques végètent dans des vaisseaux lymphatiques plus ou moins dilatés. Un examen attentif, avec de forts grossissements, suffit pour se convaincre qu'il s'agit d'un artéfact et d'une rétraction de la paroi épithéliale. Elle est sans doute le résultat de la fixation de la pièce par l'alcool fort, car elle apparaît aussi nettement dans les coupes par congélation, non soumises à des déshydratations ultérieures.

La figure 2 montre, en *a,* sur le bord de la néoplasie, un tube dont la paroi épithéliale prismatique est restée adhérente au stroma conjonctif. Il est en partie occupé par une énorme papille dont l'axe conjonctif a été rompu au-dessus du point d'implantation. En *b,* l'axe a au contraire résisté et le revêtement épithé-

lial s'est détaché de lui. Au-dessus, en *c*, les tubes glandulaires prolifèrent excentriquement sous forme de bourgeons pleins, qui s'effritent en îlots épithéliaux atypiques et vont essaimer dans le stroma conjonctif *d*. A ce niveau, celui-ci est le siège d'une

FIG. 1. — Coupe dans la région de l'adénome papillaire : *a*, *b*, *c*, petits tubes à revêtement lisse ; *d*, tube flexueux sectionné en long ; *e*, *f*, *g*, tubes dilatés et dont la cavité est en partie occupée par les saillies papillaires.

infiltration lymphocytaire abondante. La néoplasie prend donc ici une allure nettement infiltrante et les caractères histologiques d'un *épithélioma atypique*. Et sa malignité se confirme du fait que les bourgeons pénètrent par effraction dans les capillaires lymphatiques en *e* et en *f*.

Ces bourgeons épithéliomateux envahissent le réseau lymphatique superficiel de la vulve. On le retrouve jusqu'au voisinage du revêtement épithélial malpighien (en *a*, *b*, *c*, *d*, de la fig. 3). L'envahissement de celui-ci (*e*) par les nodules tumoraux superficiels et sa destruction consécutive est à l'origine des ulcérations

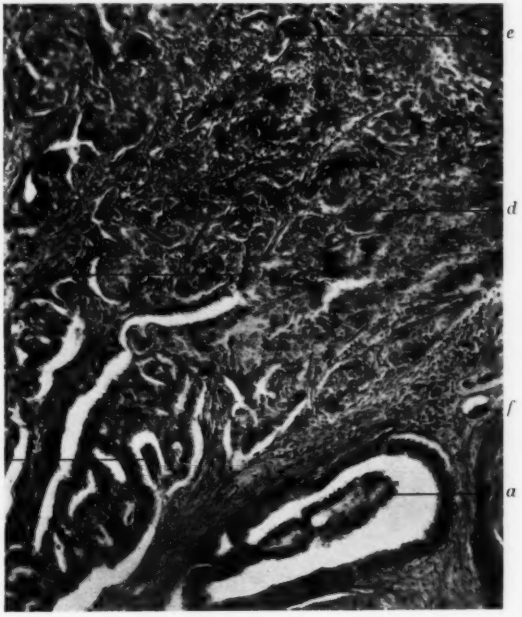

FIG. 2. — En marge de l'adénome dont on voit en *a* et *b* deux cavités munies de papilles, les tubes de celui-ci en *c* émettent des bourgeons épithéliaux pleins, essaimant dans le stroma en *d*. Pénétration en *e*, *f* de ces bourgeons dans les lymphatiques.

vulvaires signalées dans l'examen clinique de la malade, et parfois accompagnées d'hémorragies.

Les bourgeons néoplasiques peuvent aussi gagner la profondeur, à travers les mailles du conjonctif, ou par la voie lymphatique. Leurs cellules, malgré leur aspect atypique, ont conservé leurs potentialités évolutives originelles. Elles donnent naissance à des tubes glandulaires, parfois même à de véritables kystes, du genre de celui qui a été reproduit dans la figure 4.

Il s'agit sans doute ici d'un kyste par rétention (*a*), car le tube néoformé n'a pas de communication avec l'extérieur. La paroi distendue est revêtue d'un épithélium aplati (*b*, *c*) ; les substances protidiques du contenu liquide de la cavité, sous l'action du fixateur, ont formé un coagulum (*d*), dans les mailles duquel, vers les extrémités surtout, sont emprisonnées de nombreuses cellules, sur la nature desquelles nous allons revenir. La paroi

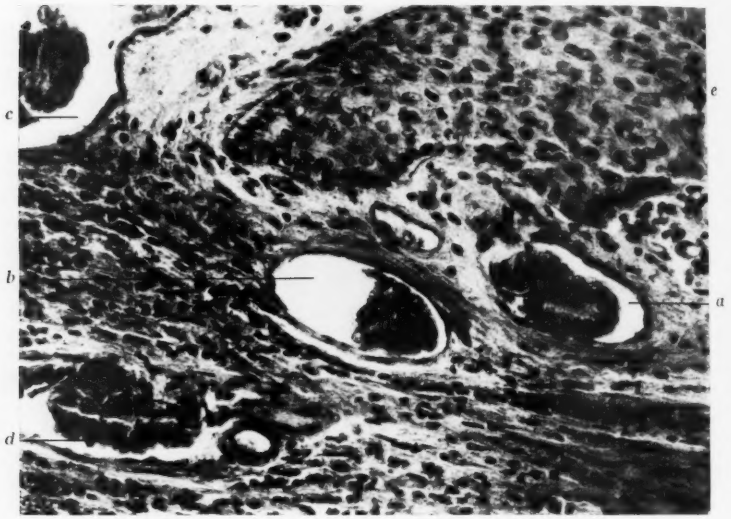

FIG. 3. — Envahissement en *a*, *b*, *c*, *d* des lymphatiques superficiels, sous-jacents à l'épiderme *e*, par les bourgeons de l'épithélioma bartholinien.

de ce kyste porte de nombreuses croissances papillaires, au niveau desquelles l'épithélium ayant échappé à la distension conserve sa forme prismatique originelle. On distingue mieux ces particularités sur la figure 5. Celle-ci n'est autre chose que la photographie à plus fort grossissement du bord gauche de la cavité *e* de la figure 4, laquelle n'est vraisemblablement qu'un diverticule de la grande poche *a*, l'orifice de communication n'étant pas dans le plan de la coupe. On peut apprécier, sur cette figure 5, les différences de forme qui existent entre les cellules aplaties de la paroi *a* et celles, plus hautes, que l'on

trouve sur les papilles *b* et *c*. Le revêtement de ces dernières est le siège d'une desquammation assez abondante, et les cellules épithéliales libérées tombent dans la cavité où elles ont été

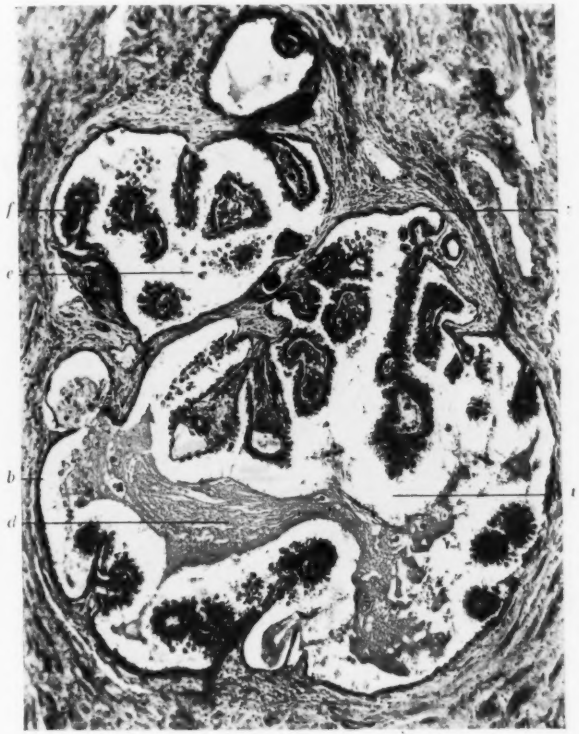

FIG. 4. — Métastase profonde de la tumeur bartholinienne ayant donné naissance à une grande cavité kystique *a*, dont le revêtement épithélial distendu est simple et aplati ; en *d*, coagulum protidique renfermant des cellules épithéliales desquamées. La cavité *e* représente un diverticule de *a*, et sa paroi porte des papilles, telles que *f*.

agglutinées au coagulum protidique (*d*). On ne les confondra pas, d'après les dimensions de leur noyau et l'exiguïté relative de leur cytoplasme granuleux, très colorable, parfois finement vacuolaire, avec les histiocytes que l'on trouve également dans ce coagulum. Ces derniers, en effet, ont un noyau moins grand,

plus chromophile, parce qu'il est souvent en chromatolyse ; leur cytoplasme plus abondant est clair et profondément vacuolaire. Ces éléments, en dégénérescence, offrent de grandes ana-

FIG. 5. — Représente à plus fort grossissement la partie gauche de la cavité *e* de la fig. 4. On voit l'opposition qui existe entre l'épithélium qui revêt la paroi distendue, *a*, et celui que recouvre les papilles, telles que *b* et *c*. Cet épithélium prismatique desquame en *d*. En *e* un des nombreux histiocytes qu'on trouve dans la cavité.

logies avec les « corps granuleux de Donné », que l'on trouve dans les acini de la glande mammaire et qui ont même origine.

Il est à noter que les nodules kystiques assez nombreux, que l'on trouve isolés et aberrants tout autour de la masse principale de la tumeur, déterminent une réaction fibroïde dense, —

on pourrait presque dire « squirrheuse » — du stroma conjonctif. C'est ce qui explique la consistance dure de la partie infiltrée de l'orifice vulvaire.

En certains points de la périphérie de la pièce, et notamment

FIG. 6. — Dans cette région les cellules du revêtement épithélial de l'adénome papillaire deviennent plus hautes, *a* ; elles s'étirent considérablement en *c*, *d*, et finissent, dans des bourgeons tels que *e* qui infiltrent le stroma, par avoir l'aspect (mais non la structure) de fibres musculaires lisses.

au voisinage des ulcérations de la surface, le caractère de la prolifération épithéliomateuse change : les cellules s'étirent, leur noyau s'allonge, comme on le voit dans la figure 6, en *a*. Cette évolution est plus marquée en *b*, surtout dans le haut du

tube, où les cellules effilées, avec leur noyau en bâtonnet, prennent l'aspect de fibres musculaires lisses. Il s'agit là, bien entendu, d'une *simple apparence*, car ces cellules étirées ne présentent jamais les différenciations cytoplasmiques fonctionnelles qui caractérisent les fibres contractiles. Le stroma est ici parcouru de travées cellulaires atypiques telles qu'on en voit en *c* et qui se rattachent manifestement au revêtement épithélial de la cavité *d*. Ces étirements cellulaires s'observent souvent dans les épithéliomas malpighiens atypiques, surtout quand ils procèdent des glandes cutanées (Ribbert, 1911).

*
**

Les observations précédentes établissent l'existence d'un épithélioma développé sur un adénome papillaire, puisqu'on voit partir de la bordure épithéliale de certains tubes de ce dernier, des bourgeons cellulaires, massifs pour la plupart, qui essaiment dans les mailles du tissu et envahissent les capillaires lymphatiques du voisinage. D'après la situation de la petite tumeur sur le bord de l'orifice vaginal, dans son quadrant postérieur gauche, c'est-à-dire dans la région où siège normalement la glande de Bartholin, on pouvait admettre, une fois sa structure glandulaire établie, qu'on était en présence d'une néoplasie d'origine bartholinienne. Et cela d'autant mieux que rien, d'après l'examen clinique de la malade, ne permettait de penser que la tumeur vulvaire était la métastase d'un cancer dérivé d'un des organes qui sont le plus susceptibles de donner naissance à des néoplasmes tubulés ou kystiques de type « papillaire », et plus particulièrement la glande mammaire, les glandes utérines, ou l'ovaire.

Quelques doutes cependant auraient pu planer sur l'origine exacte de cette tumeur vulvaire. Sans parler de l'existence possible d'un foyer primitif très réduit dans les organes précités, et qui aurait pu échapper à l'observation, on pouvait se demander si elle n'avait pas son point de départ dans quelque autre glandule aberrante, par suite de la persistance de ces petites glandes du vestibule qui acquièrent leur maximum de développement à la fin de la vie intra-utérine et disparaissent ensuite normalement, sauf au voisinage de l'orifice uréthral (Rob. Meyer). On pouvait songer aussi à la présence d'un nodule mammaire surnuméraire, du genre de ceux dont on a signalé l'existence dans

les grandes lèvres (Surmont, 1926, Mac Farland, 1931), et où ils peuvent donner naissance à des tumeurs (un fibro-adénome dans le cas de Friedel, 1932). L'hésitation était d'autant plus permise que, dans les tubes glandulaires d'allure adénomateuse, d'où procède l'épithélioma, il n'y a aucune structure caractéristique permettant de préciser leur origine.

L'épithélium qui revêt les parois de l'adénome papillaire est en effet assez polymorphe. Il est en général prismatique, plus ou moins haut, suivant le degré de distension de la cavité. Il est simple ou stratifié. Le noyau, vésiculeux, renfermant de fines granulations chromatiques assez nombreuses et un nucléole acidophile peu volumineux, occupe en général la partie moyenne du corps cellulaire. Le cytoplasme est finement granuleux, très colorable, mais totalement dépourvu d'inclusions de mucus, de mucigène, ou de tout autre enclave pouvant servir à l'identification de ces éléments.

Toutefois, en poursuivant méthodiquement l'étude de la totalité de la pièce opératoire, nous avons trouvé des images qui ont dissipé nos scrupules et qui nous ont permis d'affirmer que la tumeur vulvaire était bien un épithélioma de la glande de Bartholin.

C'est à la limite de la zone où l'on aperçoit encore des lobules glandulaires avec leur structure normale, abstraction faite d'un certain degré d'hyperplasie des acini glandulaires vraisemblablement consécutifs à la bartholinite chronique. Il y avait là un des grands canaux excréteurs de la glande, dont le revêtement épithélial était normal (cylindrique stratifié), mais qui était le siège d'une activité prolifération anormale. Sur les coupes longitudinales du conduit, comme on le voit dans la figure 7, on relève l'existence de nombreux diverticules, en forme de canaux simples tels que (*a*, *b*, *c*), cylindriques, réguliers ou parfois renflés, et déjà plus ou moins kystiques (*d*).

L'épithélium qui les revêt conserve les caractères de celui du conduit excréteur, avec tendance à la réduction des assises cellulaires dans les portions dilatées. La figure 8 reproduit une coupe qui passe dans une région où ces diverticules ont pris un développement plus considérable. Certains, tels que *a*, *b*, sont déjà notablement dilatés. L'activité de la prolifération épithéliale s'accuse en *c* par un épaississement du revêtement et, en *d*, *e*, on voit s'ébaucher l'architecture papillaire de ces tubes.

Dans tous ces conduits, l'épithélium est absolument identique à celui que nous avons décrit ci-dessus et qui forme le revête-

ment de l'adénome papillaire. Il faut noter que, sur les grands conduits excréteurs normaux de la glande de Bartholin, il n'existe pas de ces diverticules à revêtement prismatique, stratifié ou

FIG. 7. — Sur les côtés d'un grand conduit excréteur de la glande de Bartholin, on voit en *a*, *b*, *c*, des diverticules tubulés se terminant en *d*, par une extrémité renflée et revêtus d'un épithélium prismatique foncé. En *e*, *f*, *g*, tubes sécréteurs normaux de la glande de Bartholin.

non. On ne voit déboucher dans leur cavité, et cela jusqu'au voisinage de leur abouchement à la vulve, que des *tubes sécréteurs* formés d'une seule rangée de cellules prismatiques mucipares, à noyau basal, comme les cellules des cavités sécrétantes normales de la glande.

Enfin, il existe, en bordure de la formation adénomateuse, là où on trouve encore des sections de tubes sécréteurs normaux (tels que *f* de la figure 8), des formations tubulées (telles que

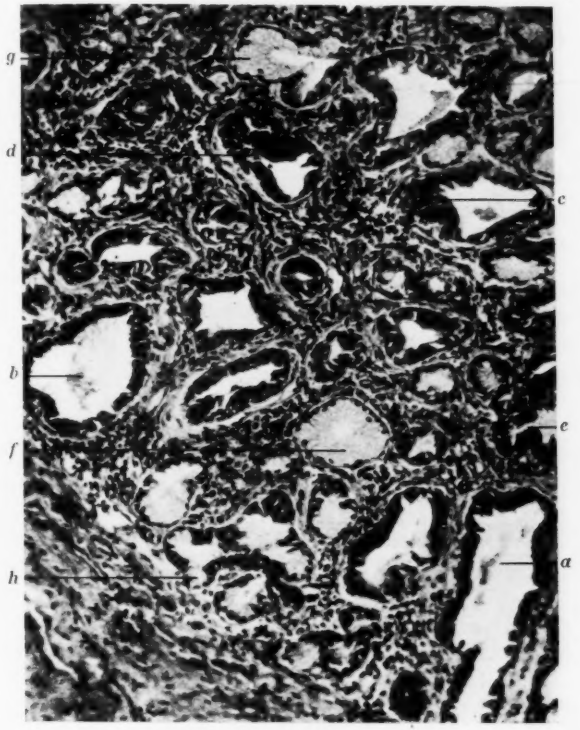

FIG. 8. — Zone de prolifération anormale des conduits excréteurs. Les tubes néoformés *a*, *b* commencent à se dilater. L'épithélium prismatique s'épaissit en *c*, et en *d*, *e* présente des ébauches de papilles ; *f*, tube sécréteur normal. En *g*, *h*, tubes revêtus partiellement de cellules claires du type sécréteur, et de cellules sombres prismatiques du type des conduits excréteurs.

g, *h*, de cette même figure), où le revêtement est partiellement du type sécréteur mucipare et prismatique, comme dans les conduits excréteurs. Ceci prouve bien qu'il ne s'agit pas de l'intrusion de bourgeons glandulaires venus d'ailleurs, ayant compéné-

tré glande de Bartholin, et atteste bien l'origine bartholinienne de la néoplasie.

Nous pouvons donc conclure que la tumeur vulvaire excisée est bien réellement une *tumeur de la glande de Bartholin*. Elle résulte d'une *prolifération anormale des canaux excréteurs de la glande*, qui a donné naissance à un *adénome papillaire*. Celui-ci, sur un de ses bords, est le siège d'un bourgeonnement atypique des cellules de son *revêtement épithélial prismatique* qui aboutit à la formation d'un *épithélioma atypique*, dont les cordons essaiment dans le conjonctif et envahissent les vaisseaux lymphatiques.

Il est inutile d'insister ici sur les analogies de l'évolution de cette petite néoplasie avec certaines tumeurs mammaires. L'intérêt de son étude réside en partie dans ce fait que l'on trouve ici, dans un champ très restreint, les principales étapes du processus cancéreux, depuis l'inflammation chronique de la glande jusqu'à l'épithélioma, en passant par le stade intermédiaire de l'adénome papillaire.

Index bibliographique des auteurs cités

Chaboux (G.). — Des tumeurs malignes primitives de la glande de Bartholin. *Th. méd. Lyon*, 1906, n° 118.

Farland (Mac J.). — Mammary gland situated of the labium majus. *Arch. of Pathol.*, 1931, t. II, p. 236.

Friedel (R.). — Ein Fibroadenom einer Nebenbrustdrüse im rechten Labium majus. *Virch. Arch.*, 1932, t. CCLXXXVI, p. 62.

Gurtl. — (Cité d'après Chaboux).

Haber (W.-B.). — Primary carcinoma of Bartholin's gland. *Am. Journ. Obst. and Gynec.*, 1933, t. XXV, p. 714.

Hirschfeld Birch. — *Lehrb. der Pathol. Anat.*, 1887, t. II.

Küstner (O.). — *Grundzüge der Gynaekologie*, 1893.

Martin (A.). — *Pathologie und Therapie der Frauenkrankheiten*, 1893.

Meyer (Robert). — Die Epithelentwicklung der Cervix und Portis vagina... *Arch. für Gynäk.*, t. XCI.

Polaillon. — *Maladies des femmes*, Paris, 1899.

Pozzi. — *Traité de Gynécologie clinique et opératoire*, 1897.

Ribbert. — *Das Karzinom des Menschen*, 1933.

Strauss (Hyman). — Carcinoma of Bartholin's gland. *Journ. med. Assoc.*, 1933, t. CI, p. 2116.

Submont (L.). — Sur l'orientation actuelle de la pathologie comparée des tumeurs de la mamelle. *Rev. de pathol. comparée et d'hygiène générale*, 1926.

Relation d'un cas de chorioépithéliome masculin d'origine extragénitale

PAR

Marguerite JAQUENOD

De tous les cas de chorioépithéliomes malins rencontrés chez l'homme, les plus fréquents et les mieux connus sont ceux qui se sont développés sur un tératome testiculaire.

Les chorioépithéliomes masculins d'origine extragénitale sont très rares ; d'après une statistique de Schultze (1), parue en 1930, il n'en existe que sept tout à fait certains. Dans cinq de ces sept cas, le point de départ reste indéterminé ; dans les deux autres, c'est, à n'en pas douter, un tératome situé en dehors de la sphère génitale.

Nous nous sommes trouvés en présence d'un cas semblable à ces derniers et le jugeons digne d'être décrit, non pas seulement en tant que rareté, mais parce que, comme nous le verrons plus loin, il apporte quelque lumière dans la question encore controversée de l'origine du chorioépithéliome chez l'homme.

Le 16 novembre 1935, un agriculteur de 31 ans, C. S., entre à la clinique chirurgicale de l'hôpital cantonal de Lausanne (service du Professeur Decker à l'obligeance duquel nous devons les renseignements cliniques ci-après).

Depuis le 22 octobre 1935, ce patient, jusqu'alors en parfaite santé, ressent des douleurs continues, plus fortes la nuit que le jour, qui siégent d'abord dans la région lombaire et qui bientôt s'étendent aux flancs et aux loges rénales pour se localiser à partir du 5 novembre dans le flanc et l'hypocondre droit en augmentant encore d'intensité. Le 6, le malade qui malgré ses douleurs s'est rendu à bicyclette

(1) SCHULTZE. — Ueber ein extragenitales Chorionepitheliom beim Manne mit Gynäkomastie. *Beitr. path. Anat.*, t. LXXXIV, p. 473, 1930.

chez le médecin, s'alite à son retour à la maison. Il perd l'appétit et maigrit, ce que son entourage remarque depuis trois semaines. Le 14, son médecin lui découvre une tumeur épigastrique. Les douleurs ne cèdent pas ; le malade se met à vomir et s'affaiblit. L'examen à l'hôpital met en évidence :

1. Une tumeur du volume d'un poing située dans l'épigastre à droite de la ligne médiane ; son grand axe est horizontal ; elle a des limites nettes, une consistance ferme, est légèrement douloureuse à la palpation ; fixée dans la profondeur, elle arrive dans les plans superficiels de la cavité abdominale. Sous l'écran, l'estomac se montre dévié à gauche par cette tumeur, probablement extrinsèque.

2. Des lésions pulmonaires visibles à la radiographie sous forme d'opacités rondes de la dimension de pièces d'un, deux et cinq francs suisses et qui sont disséminées dans les deux plages pumonaires.

3. Une température fébrile.

4. Une leucocytose de 15.800 éléments dont le 82 0/0 sont des polynucléaires neutrophiles.

5. Une vitesse de sédimentation de 56 mm.

On ne sait s'il s'agit d'une perforation d'estomac couverte, avec formation d'abcès et métastases pulmonaires ou d'une tumeur abdominale à évolution rapide qui aurait aussi essaimé dans les poumons.

Dans cette incertitude, on pratique le 22 novembre, une laparotomie exploratrice et trouve une tumeur rétropéritonéale, grosse comme une tête d'enfant, très dure, de surface lisse, située en avant de la colonne. On la ponctionne et ne retire pas de liquide. Un petit fragment en est prélevé en vue d'un examen histologique.

Le malade meurt le lendemain à 17 heures.

Nous avons autopsié son cadavre 18 heures après la mort.

A l'ouverture de l'abdomen, nous constatons que le colon transverse, le foie et l'estomac sont refoulés sous les côtes. Le diaphragme atteint à droite le troisième espace intercostal, à gauche la quatrième côte. Le duodénum au niveau de son coude inférieur droit est soulevé par une éminence des dimensions d'un gros poing et qui atteint son maximum de hauteur dans l'hypocondre droit au devant du rebord costal. De consistance ferme, elle est en surface largement bosselée, lisse ; ce n'est qu'une dépendance d'une masse tumorale plus profonde et plus étendue, située au devant de la colonne qu'elle déborde notablement des deux côtés, davantage à droite qu'à gauche. La cavité abdominale ne contient pas de liquide. La thyroïde et les poumons sont parmi les organes cervicaux et thoraciques ceux qui retiennent notre attention.

La thyroïde est petite, de forme régulière, de tissu homogène. Au pôle inférieur de son lobe droit est soudée une tumeur de la grosseur

d'un œuf de poule qui se termine à sa partie inférieure par un nodule sphérique des dimensions d'une prune. Elle est constituée par un tissu ferme, friable. A la coupe, on note une trame gris-rougatre, plus ou moins serrée, qui forme par endroits, surtout au centre, des plages un peu grenues tandis que ses travées plus lâches délimitent ailleurs de nombreuses petites géodes à contenu hémorragique.

Les poumons sont libres et les cavités pleurales vides. Les lobes supérieurs ont une densité très légèrement augmentée. Le suc de râclage y est spumeux, assez abondant. Aux lobes inférieurs, le tissu est foncé ; le suc riche en sang est bien aéré. Des nodules tumoraux dont le diamètre varie de celui d'une pièce d'un franc à celui d'une pièce de deux francs sont répandus en grand nombre dans tous les lobes pulmonaires ; plusieurs font saillie sous la plèvre. Leur tranche de section est de même aspect que celle de la tumeur cervicale. Ajoutons que le caractère hémorragique de ces formations est directement proportionnel à leur taille. La plus petite d'entre elles, du volume d'un pois, comprend uniquement du tissu grisâtre, homogène.

Les viscères abdominaux sont exempts de lésion.

Le duodénum, le pancréas et les reins ne présentent, avec la tumeur que des rapports de contuiguïté.

Les testicules, de forme et volume normaux, ont partout une structure régulière.

Le bloc néoplasique rétropéritonéal ayant été fixé à la formaline pendant quelques semaines, nous décrivons sa situation par rapport à l'aorte et la veine cave inférieure.

A droite de l'aorte, se trouve la masse la plus importante à la partie postéro-externe de laquelle est incluse la veine cave inférieure entièrement thrombosée et très aplatie d'avant en arrière. Cette portion de la tumeur atteint sa plus grande largeur à sa limite supérieure, soit à la hauteur d'une ligne transversale coupant l'aorte, 1/2 cm. au-dessus de l'origine de la mésentérique supérieure.

L'aorte, à ce niveau, est fortement rétrécie transversalement entre la masse principale droite, qui a un peu la forme d'un cube et un cylindre tumoral gauche, tous deux de même structure macroscopique que la tumeur verticale. A ce cylindre, d'environ 4 cm. de diamètre, est appliqué en arrière et en dedans, un demi cylindre de calibre beaucoup plus petit et qui en diffère aussi par un tissu blanchâtre, régulier.

A 4 cm. au-dessus de la bifurcation de l'aorte, la masse tumorale droite sus-décrite, qui a diminué de volume, se soude à deux noyaux néoplasiques situés respectivement en avant et à droite de l'aorte. Les formations tumorales qui sont à gauche de l'aorte se continuent sans grand changement extérieur jusqu'à la bifurcation.

Examinons en coupe transversale ce nouveau groupe tumoral tel qu'il se présente à 2 cm. au-dessus de la bifurcation de l'aorte (fig. 1).

Le noyau antérieur dont la tranche de section régulièrement circulaire a les dimensions d'une pièce de 5 fr., comprend un tissu blanc, dense, ferme, traversé par de petits tractus nacrés. A ce dernier est soudé le noyau latéral droit, de forme moins régulière sur la coupe, plus étendu d'avant en arrière et dont le tissu très délicat, spongieux est gris-blanchâtre. Le noyau gauche qui, à ce niveau, a la

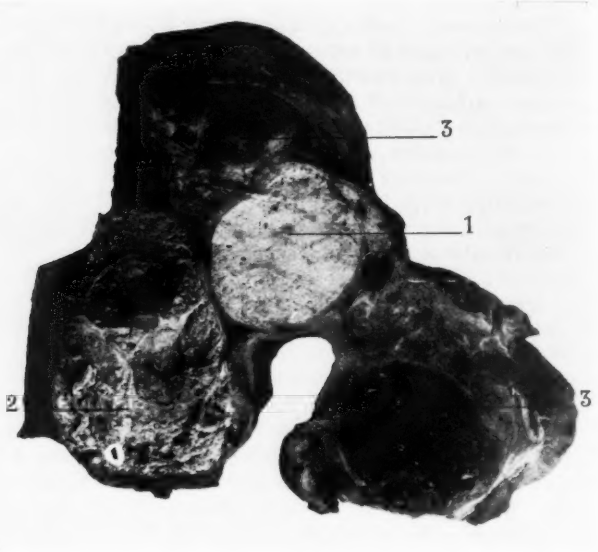

FIG. 1. — Aorte avec groupe tumoral vus depuis en bas. En avant de l'aorte, une masse (1) comprenant le dysembryome et des éléments épithélioma-teux. A gauche de l'aorte (en réalité à droite sur le cadavre) une masse (2) épithéliomateuse. Ailleurs, en 3, des plages de chorioépithéliome pur. (Photo Rochat).

même structure que plus haut est séparé de l'antérieur par du tissu gris-jaunâtre, très dense, un peu brillant, parcouru de haut en bas par une petite tige d'aspect cartilagineux.

En ce qui concerne leurs dimensions dans le sens vertical, les deux noyaux blancs commencent à la hauteur de la bifurcation de l'aorte et augmentent progressivement d'épaisseur jusqu'à ce qu'ils se perdent dans la masse principale de la tumeur abdominale, de sorte que, vus de face, ils ont la forme de fuseaux courts et larges. Examinés à différentes hauteurs en coupes macroscopiques, ils ont toujours

le même aspect tandis que le cylindre tumoral gauche offre, dans sa partie inférieure une structure intermédiaire entre celles des deux fuseaux, excepté le centre qui est hémorragique sur toute la hauteur.

Les veines iliaques primitives sont comme la veine cave obstruées par des caillots adhérents, à stries concentriques.

Les différents viscères, sauf les poumons, n'ayant présenté à

FIG. 2. — Une partie du dysembryome vue à un faible grossissement. On reconnaît des plages épithéliales solides ; d'autres sont kystiques, remplies de squames cornées. Le tissu interstitiel est fibreux, infiltré de plages épithéliomateuses. En haut de la fig. un tissu lâche de type muqueux et fibro-cartilagineux.

l'examen histologique aucune particularité, nous nous arrêtons seulement à la description des coupes microscopiques de fragments tumoraux.

Reprenons l'ensemble néoplasique situé à la partie inférieure de l'aorte. Le tissu en est mal conservé. Il a été coloré par la méthode trichromique de Masson.

Dans le noyau antérieur, limité par une coque conjonctive, règne le plus grand pêle-mêle tissulaire. Les formations épithéliales dominent, esquissant le plus souvent des végétations papillomateuses, ou formant des groupes compacts très inégaux, ou encore de longs

rubans entortillés. A quelques endroits privilégiés, les cellules sont relativement bien conservées ; elles sont cubiques, à protoplasma foncé, à noyau rond central et au repos. Elles ont parfois une disposition plus distincte et régulière ; on les voit, par exemple, disposées en un revêtement tapissant de petites cavités. Il existe aussi des groupements épithéliaux dont les éléments sont d'un type très différent de celui mentionné jusqu'ici.

Les plus rarement rencontrés sont de petits tubes tapissés de cellules régulières, cylindriques, claires, dont le noyau rond, basal est très foncé. Ceux qui se trouvent sur toutes les coupes pratiquées à différentes hauteurs du noyau préaortique sont des globes cornés, de forme, disposition et étendue variables suivant les coupes examinées (fig. 2). Des cellules de Malpighi non kératinisées ne sont représentées que sur une coupe où elles sont groupées en une plage restreinte, sans aucun caractère de malignité.

Entre ces diverses formations épithéliales s'étend un tissu conjonctif très jeune, parfois lâche comme de la gelée de Warton, parfois très dense, à petites cellules allongées, pourvues d'un noyau foncé, ovalaire. Nous notons aussi la présence de tissu cartilagineux et de groupes cellulaires qui ne s'apparentent à aucun tissu adulte ; ils sont formés d'éléments régulièrement juxtaposés ; leur protoplasma est extrêmement clair ; le noyau central et rond l'est un peu moins.

Le territoire tumoral situé à droite de l'aorte comprend le même tissu épithélial que celui décrit en premier lieu dans le noyau antérieur et un peu du tissu conjonctif jeune dont il vient d'être question.

Dans le noyau à gauche de l'aorte, il y a surtout des nappes hémorragiques d'âge variable et des nappes nécrotiques avec, par endroits, en bordure par exemple, de grandes cellules foncées, multiformes, parfois mal individualisées ; ce sont alors des plages protoplasmiques plurinuclées présentant des vacuoles dans lesquelles sont inclus des globules rouges et des globules blancs. On trouve souvent dans dans le voisinage de ces cellules, entre lesquelles elles s'insinuent des cellules bien individualisées, à un seul noyau, et qui sont plus petites, plus claires et régulières.

Cette structure histologique, avec quelques variantes relatives à la proportion entre nappes hémorragiques ou nécrotiques d'une part et éléments cellulaires d'autre part, se retrouve dans les nodules pulmonaires et cervicaux ainsi que dans la grosse masse néoplasique rétropéritonéale, dont les parties adjacentes à l'aorte sont pourvues de restes de tissu lymphoïde. Dans quelques métastases pulmonaires de petite taille, sans territoire hémorragique, les cellules individualisées, connues sous le nom de cellules de Langhans, sont particulièrement nombreuses, en groupes polyédriques, que séparent des capillaires et les corps sombres, souvent effilés, des cellules syncytiales. On ne note autour des métastases pulmonaires aucune réaction

tissulaire, les alvéoles étant simplement refoulées par les nodules néoplasiques.

Des cellules épithéliales de même type que celles qui dominent dans les deux noyaux tumoraux préaortiques se voient en cordons pleins et plages compactes dans de modestes ganglions, situés entre le noyau qui contient les globes cornés et celui, essentiellement hémorragique, qui est surmonté en arrière et en dedans par un nodule blanchâtre ; ce nodule n'est lui-même qu'un élément d'une chaine ganglionnaire, envahie aussi par les cellules considérées en ce moment.

Conclusions

Nous avons donc pu, dans la grosse masse tumorale abdominale dont un homme de 31 ans était porteur, mettre en évidence un dysembryome préaortique et deux tumeurs malignes, soient un chorioépithéliome malin et un carcinome dont le type cellulaire est malaisé à déterminer à cause de la mauvaise conservation du matériel. Il est à relever que, sur les coupes examinées, le chorioépithéliome et le carcinome ne présentent que des rapports de contiguïté.

Résumons toutes nos constatations en diagnostiquant un dysembryome de la région lombo-aortique, dysembryome devenu malin par suite de proliférations atypiques d'éléments épithéliaux, dont on trouve les métastases dans les ganglions du voisinage seulement, tandis que le chorioépithéliome que nous estimons provenir du même dysembryome a fourni en plus d'énormes métastases rétropéritonéales des métastases pulmonaires multiples et des métastases cervicales.

Il nous reste à expliquer pourquoi nous considérons ce dysembryome préaortique comme le point de départ du chorioépithéliome.

Toute tumeur maligne, malgré ses caractères de grande indépendance, n'est jamais le résultat d'une génération spontanée, mais provient toujours d'une lignée de cellules ayant fait partie, à un moment donné, d'un tissu normal de l'organisme. Le chorioépithéliome malin, qui le plus normalement se développe en cours de grossesse, a comme tissu souche les éléments épithéliaux du chorion. Quel tissu peut tenir lieu d'ectoderme chorial lorsqu'un chorioépithéliome apparaît chez l'homme ou la femme non enceinte ? S'il n'en existe pas dans l'organisme normalement constitué, on en trouve dans les dysembryomes. Nous rappelons

que les dysembryomes ne sont pas des tumeurs, mais le résultat de la prolifération de cellules embryonnaires éventuellement hétérotopiques et comprennent divers tissus normaux, embryonnaires ou adultes, assemblés au hasard. Il suffit que les rudiments d'ectoderme chorial faisant partie d'un dysembryome acquièrent des propriétés de fertilité indéfinie pour qu'un chorioépithéliome envahisse rapidement le tératome et son porteur.

Si un chorioépithéliome et un dysembryome se rencontrent dans le même organisme, il est donc logique de conclure que la tumeur maligne est issue du tératome, même lorsqu'on n'a trouvé dans le tératome ni les éléments souches du chorio-épithéliome, ni par conséquent le passage entre cellules normales et cellules anarchiques. Or, c'est dans les dysembryomes testiculaires que Peyron a démontré l'existence d'ectoderme chorial, ces tératomes étant mieux étudiés que les autres, parce que beaucoup plus fréquents. Mais n'est-on pas en droit d'admettre que tout tératome peut en contenir et surtout lorsqu'il s'agit d'un tératome de la région pré-vertébrale, zone de développement et de migration des glandes génitales ?

Nous n'entrons pas dans les discussions au sujet de l'origine des dysembryomes, mais faisons simplement figurer notre cas comme fait à l'appui d'une théorie relativement récente, d'après laquelle tout chorioépithéliome se développant chez l'homme ou chez la femme, en dehors de la grossesse, provient d'un tératome, qui n'a pas nécessairement son siège dans les glandes sexuelles.

A ce point de vue, deux cas seulement de chorioépithéliomes extra-génitaux sont comme le nôtre tout à fait démonstratifs.

Le premier en date est celui de Ritchie (1903) (1), qui trouva chez un homme de 24 ans un chorioépithéliome, faisant corps avec un kyste dermoïde du médiastin, et des métastases de cette tumeur maligne.

Vient ensuite le cas de Schultze (1930). Il s'agit alors d'un homme de 22 ans atteint d'une grosse tumeur rétro-péritonéale, dont une partie est un chorioépithéliome, l'autre un carcinome, le tératome se trouvant entre ces deux cancers qui ont chacun donné des métastases.

(1) Ritchie. — *Journ. of obst. and gyn. of the brit. Emp.*, t. IV, p. 65, 1903.

Service d'anatomie pathologique du Centre anticancéreux romand, de Lausanne.

A propos d'un cas de tumeur du testicule.

Existence chez le même malade d'une adénomatose chromophile de l'hypophyse, d'une gynécomastie nettement caractérisée et d'une réaction d'Adèle Brouha positive avec production du corps jaune

PAR

P. SOLCARD, F. Le CHUITON, J. PERVÈS, Ch. BERGE et J. PENNANÉAC'H

Nous avons observé un cas de tumeur du testicule pour lequel quelques particularités nous ont paru curieuses et dignes d'être signalées.

I. Observation

F... René, maître-mécanicien, 29 ans, entre à l'hôpital Ste-Anne, à Toulon, le 29 avril 1934, pour une orchi-épididymite gauche que l'examen clinique identifie assez vite avec une tumeur du testicule respectant l'épididyme et les enveloppes. Aucun antécédent à retenir. Après un court traitement d'épreuve anti-syphilitique, et d'ailleurs inopérant, exérèse en bloc, le 9 septembre, du testicule et du cordon jusqu'à l'orifice inguinal. A cette date, pas d'adénopathies iliaques ni d'autres métastases perceptibles.

Radiothérapie post-opératoire de la fosse iliaque et de la région rénale gauches par rayons pénétrants.

A la fin d'octobre, gynécomastie bilatérale et apparition de douleurs dans l'hémithorax gauche. Le malade se fait rehospitaliser le 9 décembre 1934. A cette date, il est déjà cachectique et souffre beaucoup. La radiographie montre dans les deux poumons des images métastatiques. Toutes les tentatives faites dans le but de soulager le

malade restent inopérantes, y compris la cobratoxine, et F... meurt le 26 décembre, après une agonie atroce.

Au cours d'une nécropsie très complète, on a enlevé en particulier les glandes mammaires et l'hypophyse. Ce sont surtout les examens histologiques des pièces prélevées, joints à certaines réactions biologiques qui font l'intérêt de notre observation.



FIG. 1. — Ilot cartilagineux (gr. = 150).

Donnons auparavant les résultats de la réaction d'Adèle Brouha qui a été pratiquée. Une lapine jeune, vierge, et rigoureusement isolée, a été injectée avec les urines prélevées à jeun, le 21 décembre 1934. L'animal a été traité, suivant la méthode habituelle, par des injections intra-veineuses. Il a ainsi reçu en tout 20 cc. d'urines par jour, pendant deux jours. Autopsie le 4e jour.

Les ovaires étaient hypertrophiés et hémorragiques. L'examen histologique montrait des follicules bourrés de globules rouges ; certains même étaient en voie de transformation lutéinique.

C'est pourquoi il nous a paru intéressant d'étudier dans ce cas, en plus du testicule et des métastases, l'hypophyse et la glande mammaire.

FIG. 2. — Formation tubulée (gr. = 600).

II. Examen anatomo-pathologique

A. TESTICULE

Etude macroscopique. — L'aspect macroscopique est celui d'une production cancéreuse avec des îlots pleins et des cavités kystiques. Certaines zones paraissent hémorragiques.

Etude histologique. — Colorations : hématéine-érythrosine-safran, trichrome Masson au bleu d'aniline ; hématéine-jaune métanil ; mucicarmin.

L'aspect d'ensemble montre un stroma conjonctif très abondant constituant la majeure partie de la tumeur, au sein duquel sont creusées des cavités, et présente des amas cellulaires de place en place.

Les cavités. — Elles sont de dimensions et de formes variables ; il existe parfois des prolongements papillaires à l'intérieur.

On y trouve de rares débris de sécrétion avec quelques globules

Fig. 3. — Formation tubulée (gr. = 270).

rouges et leucocytes. Ces cavités sont bordées par un épithélium haut, parfois cubique, le plus souvent simple, cependant stratifié en quelques endroits. Cet épithélium est parfois altéré, il desquame dans la lumière tubulaire sous forme de débris plus ou moins reconnaissables. Les cellules reposent directement sur le stroma et les limites cellulaires sont très nettes. Il n'y a pas de cils. Le protoplasme est acidophile, sans enclaves.

Le noyau est gros, arrondi ou ovalaire, situé vers la base de la cellule. La chromatine y est répartie d'une façon diffuse avec parfois de petits agglomérats. Il existe en général deux nucléoles. Très peu de mitoses, pas de noyaux monstrueux. Dans certaines cellules on trouve des sécrétions colorables par le muci-carmin.

Amas cellulaires. — A côté de ces formations tubulées, on trouve aussi des amas cellulaires pleins, dont les cellules présentent à peu près les mêmes caractères que ceux décrits au niveau des cavités. L'on saisit le passage, en certains points, des éléments tubulés aux amas cellulaires. Ces amas ont parfois une disposition papillaire.

FIG. 4. — Acini mammaires dilatés et remplis d'une sécrétion séreuse (gr. = 80).

Leur nutrition est défectueuse et il existe de nombreuses cellules en nécrose.

Il n'existe pas de plasmodes.

Il n'y a pas d'hématies incorporées dans les éléments tumoraux.

Tissu conjonctif. — Le tissu conjonctif se présente sous des aspects différents : tissu conjonctif jeune, très riche en cellules, tissu conjonctif myxoïde riche en substance interstitielle, tissu conjonctif fibreux. On note encore quelques plages de cartilage muqueux.

Les vaisseaux du stroma sont dilatés avec, de place en place, de petites nappes hémorragiques, des globules rouges sont épars dans le tissu connectif.

B. Etude des métastases

A l'autopsie on a trouvé des métastases pulmonaires très volumineuses, et de petits noyaux au niveau de la rate.

Fig. 5. — Hypophyse en état d'adénomatose chromophile (gr. = 150).

Ces métastases ne renferment que des éléments épithéliaux analogues aux amas cellulaires de la tumeur primitive.

Ces éléments épithéliaux ont une disposition, soit papillaire, soit à orientation canaliculaire, et sont peu vascularisés ; les zones de nécrose sont très développées surtout au niveau du poumon.

Les mitoses sont beaucoup plus nombreuses que dans la tumeur primitive.

C. Etude histologique de l'hypophyse

La glande est augmentée de volume uniquement aux dépens du lobe antérieur.

Il existe une prolifération notable et diffuse des cellules éosinophiles et basophiles. Il s'agit donc d'une adénomatose chromophile diffuse.

D. Etude histologique de la glande mammaire

Le sein présente l'aspect d'un sein de femme à la période colostrogène : acini très nombreux et dilatés par une sécrétion du type séreux. Le tissu conjonctif est réduit à l'état de quelques fibrilles séparant les acini glandulaires.

Nous retiendrons donc les points suivants qui caractérisent ce cas :

1° Faut-il interpréter cette tumeur comme étant d'origine embryonnaire (tumeur Wolffienne de Masson ou choriome de Peyron), ou comme simplement un épithélioma de type canaliculé (Roger Leroux) avec interréaction entre le tissu épithélial et le stroma, le tissu cartilagineux dérivant par métaplasie du tissu conjonctif myxoïde ?

2° L'évolution a été ici particulièrement rapide. Le malade a été enlevé en 6 mois malgré un traitement radiothérapique régulier.

Le cas est donc conforme aux idées classiques qui admettent que les tumeurs à type canaliculé sont moins radio-sensibles que les séminomes purs.

3° Ce qu'il nous paraît enfin intéressant de noter c'est : la coexistence d'une adénomatose chromophile de l'hypophyse, d'une hyperplasie des glandes mammaires accompagnée de colostrum, et d'une réaction d'Adèle Brouha fortement positive allant jusqu'à la production de corps jaune chez une lapine injectée avec les urines de notre malade.

— Nous n'essaierons pas d'interpréter les relations qui pourraient exister entre cette tumeur du testicule, la gynécomastie, l'adénomatose chromophile de l'hypophyse et la réaction d'Adèle Brouha. Mais sans vouloir insister sur la valeur de cette dernière réaction biologique, qui ne serait d'ailleurs pas spécifique du cancer du testicule chez l'homme et qui a été rencontrée dans des cancers de localisations diverses, nous sommes troublés par sa coïncidence avec un hyperfonctionnement de l'hypophyse se traduisant anatomiquement par une adénomatose chromophile de cette glande.

Travail de l'Ecole d'Application du Service de Santé de la Marine.

Sur un cas de tumeur rare de l'ovaire : Rhabdo-leio-myo-neuro-carcino-sarcome

PAR

J. WALLART (Saint-Louis) et S. SCHEIDEGGER (Bâle)

Nous avons observé, en l'année 1928, un cas fort curieux de tumeur mixte de l'ovaire, intéressant à plusieurs titres, que nous nous permettons de communiquer ici.

Observation clinique

Mme A.H. S, âgée de 67 ans, que l'un de nous avait traitée pendant de nombreuses années pour des troubles nerveux divers et une sclérose coronaire à marche lente, notait dans ses antécédents comme seule maladie sérieuse une polyarthrite aiguë qui avait duré plusieurs semaines. Premières règles à 16 ans ; ménopause à 48 ans. Trois couches normales, pas de fausses couches. Taille moyenne, constitution forte. Elle avait, à l'épaule gauche, un lipome, qui, pendant de nombreuses années avait gardé les mêmes dimensions d'un poing, mais avait considérablement augmenté de volume les derniers mois, pour atteindre celui d'une tête d'enfant en restant cependant toujours indolore.

Par ailleurs, toute la peau du tronc surtout à la poitrine, était parsemée par de nombreux hémangiomes mesurant de 2 à 15 mm. de diamètre.

Son affection cardiaque ne la gênait d'ordinaire guère dans son travail ; ce n'est que rarement, surtout après de grosses lessives, qu'elle se plaignait d'une sensation étrange, sourde, dans la poitrine, et elle présentait alors des extra-systoles peu fréquentes à coté d'une tension artérielle normale.

Au début du mois de février 1928, elle vint nous consulter pour des douleurs vagues dans le bas-ventre droit. Elle avait ajouté que trois semaines auparavant, elle avait observé un léger écoulement sanguin

du vagin, qui n'aurait duré qu'un jour pour ne pas reparaître. A l'examen gynécologique, les organes externes et le vagin ne présentaient aucune anomalie. L'utérus, petit, en rétroversion, était fixé avec les annexes gauches dans d'anciennes adhérences sèches. Le museau de tanche rond, lisse, de couleur normale, montrait un petit orifice externe ovalaire sans écoulement quelconque. A quelque distance à droite de l'utérus on trouva une tumeur molle de la grosseur d'une orange, fixée et non mobile. Toute la partie droite du petit bassin était très sensible à la palpation.

Ayant conclu à une tumeur de l'ovaire droit, nous adressâmes la malade à la clinique gynécologique de Bâle, où le diagnostic fut confirmé, mais vu le manque de place momentané, la malade ne put y être opérée et fut adressée à l'Hôpital civil du Hasenrain à Mulhouse, où le Dr G. Muller, chef du service gynécologique, l'opéra le 16 février 1928.

Il nous adressa la pièce, fixée immédiatement après l'exérèse dans du liquide de Bouin, et un rapport sur l'intervention, duquel il ressort, qu'après avoir ouvert l'abdomen il avait trouvé à l'endroit de l'ovaire droit une tumeur de la grosseur d'un poing, fortement adhérente au péritoine du ligament large. Cette tumeur était en partie dure, en partie molle, à surface légèrement bosselée. Dans le ligament large droit il avait pu palper une masse dure de la grosseur d'une noix. Pendant l'exérèse très difficile de la tumeur ovarienne, l'enveloppe de celle-ci éclata et il en sortit une masse molle brunâtre, sanguinolente, contenant des parties grisâtres, très friables ; le tout avait déjà macroscopiquement un caractère prononcé de malignité.

L'utérus fut trouvé petit, sans particularité ; il était enfoui, avec les annexes gauches, dans un feutre inextricable d'adhérences sèches fibreuses et exemptes de tout caractère tumoral. En présence de toutes ces constatations, le Dr Muller se vit dans l'impossibilité de pratiquer une extirpation radicale et enleva seulement la tumeur principale. La malade se remit très bien de l'intervention et retourna dans son foyer où elle put reprendre son petit train de ménage, se sentant et se croyant guérie. Après quelques semaines, les douleurs dans l'abdomen droit reparurent et se propagèrent vers le côté gauche et l'épigastre. Les forces diminuèrent vite et la cachexie s'accentuait de jour en jour.

Le 20 mai 1928, la malade, dont la tumeur s'était révélée, à l'examen des pièces reçues du Dr Muller de Mulhouse comme étant un cas extrêmement rare et intéressant, mais qui demandait toutefois encore des investigations plus étendues, telles que seul un contrôle autopsique pouvait les permettre, fut hospitalisée à la clinique gynécologique de Bâle, dont le directeur, le Professeur Labhardt, nous a gracieusement permis d'utiliser toute l'observation clinique faite chez lui.

Nous nous faisons un devoir de lui en présenter ici nos plus vifs remerciements, ainsi qu'au Dr Muller de Mulhouse, qui a bien voulu nous adresser la pièce et le rapport de son intervention.

Du journal de la clinique gynécologique de Bâle, nous retenons les données principales suivantes : 20 mai 1928, cachexie. Bas-ventre ballonné, très douloureux à la palpation comme tout l'abdomen et les flancs. Légère ascite. On palpe dans la partie inférieure de l'abdomen plusieurs tumeurs de la grosseur d'un œuf d'autruche. Organes génitaux externes s.p. Vagin large, la muqueuse lisse. Le col utérin en rétroposition, son axe en rétroflexion, le museau de tanche normal. Le corps n'est pas palpable ; on trouve devant lui une grande tumeur molle qui monte jusqu'à mi-hauteur de l'ombilic. A droite, à hauteur de l'épine antérieure supérieure, une tumeur de la taille d'une mandarine. Douglas libre.

Le traitement ne put être que symptomatique. Les douleurs et la cachexie augmentèrent avec une extrême rapidité. La malade qui, huit jours avant son admission à la clinique, avait encore fait à pied des emplettes en ville, succomba le 8 juin 1928 à 4 heures du matin.

Rapport sur l'autopsie

A 11 h. du même jour, l'autopsie fut pratiquée à l'Institut d'Anatomie pathologique de Bâle par les Professeurs Rössle et Werthemann ; nous y avons assisté. Les constatations sont retenues dans le procès-verbal N.S. 373/28. Nous en citons les données essentielles.

Dans l'abdomen 2 litres d'ascite brunâtre mais non hémorragique. Dans le bassin, plusieurs masses tumorales de la taille d'un poing, surtout dans la région cœcale. Tout l'épiploon et les mésentères recouverts de villosités tumorales. Le péritoine de la paroi abdominale antérieure parsemé de petits nodules tumoraux de couleur gris-rougeâtre. Plusieurs anses de l'intestin grêle accolées par des masses tumorales ; dans les niches, du liquide ascitique. Vessie s.p. Utérus et annexes gauches enfouis dans des masses scléreuses et recouverts de masses tumorales. Le museau de tanche rond, normal ; l'orifice externe en forme de petite fosse ovalaire. Dans le canal cervical on trouve deux petits polypes. Le corps utérin petit, les parois minces ; au niveau de la muqueuse trois petites excroissances molles, rougeâtres. Le sommet de l'utérus lisse, non recouvert de masses néoplasiques. La trompe gauche envahie par des métastases. L'ovaire gauche non retrouvable dans les masses tumorales. La surrénale gauche de forme irrégulière, avec de nombreux plissements ; dans le voisinage, plusieurs surrénales aberrantes. Gastrite chronique pigmentaire. Pneumonie par hypostase du lobe inférieur gauche ; hypostase du lobe intérieur droit. Sclérose des artères coronaires avec rétrécissement. Muscle cardiaque rouge, flasque. Cœur dilaté. Valvules normales. Les

vaisseaux de la base du cerveau fortement sclérosés. Pas de métastases tumorales dans les organes. Grand lipome de l'épaule gauche de la taille d'une tête d'enfant.

Examen microscopique

Comme nous l'avions déjà dit dans l'observation clinique, la tumeur enlevée par le Dr *Muller*, de Mulhouse, fut fixée immédiatement dans le liquide de *Bouin*. Elle comprend tout l'ovaire droit qui éclata pendant l'exérèse difficile et une masse hémorragique qui se détacha de l'enveloppe. Lors de l'autopsie, des prélèvements furent pratiqués à de nombreux endroits, en particulier dans la région de l'ovaire gauche et dans les différentes tumeurs métastatiques mentionnées dans le procès-verbal de l'autopsie. Puis tout l'utérus, fendu à sa face antérieure et en connexion avec des parties du ligament large, fut fixé dans le *Bouin*. Certains prélèvements, destinés à la recherche du glycogène, subirent la fixation par l'alcool absolu. Comme coloration des noyaux, nous avons employé presque exclusivement l'hématoxyline ferrique de *Regaud* ou de *Weigert*, que nous avons combinés avec les différents procédés trichromiques de *Masson* et d'autres techniques spéciales.

La description histologique présente quelques difficultés, en raison de la complexité et du polymorphisme des éléments que contient la tumeur. Nous donnerons d'abord l'analyse de la tumeur recueillie par le Dr *Muller*. Déjà l'orientation était difficile, vu les nombreuses adhérences qui pendaient sous forme de lambeaux à sa surface et la grande fente d'éclatement. Grâce à l'artère ovarienne, dont la direction put être repérée, nous avons pu faire des sections sagittales à travers tout l'ovaire, chance qui nous fut confirmée par l'examen microscopique. Une pareille section sagittale offre la meilleure orientation dans l'ovaire, en même temps qu'elle permet seule de rechercher les voies d'évasion du néoplasme et la direction des métastases, comme l'un de nous (W.) l'a exposé dans le *Bulletin d'Histologie*.

Une de ces coupes nous montre, à l'endroit présumé, les éléments contenus dans les mésos de l'ovaire et de la trompe, les vaisseaux artériels et veineux, les lymphatiques, les nerfs et les formations musculaires riches de ces régions. Puis nous y rencontrons des tubes de l'époophoron, dont l'épithélium est en état de sécrétion et la gaine musculaire fortement hypertrophiée.

Montant plus haut, nous avons recherché le Rete ; nous n'avons pas pu le retrouver, le hile étant déjà envahi par la tumeur. Celle-ci est un mélange presque inextricable d'éléments épithéliaux, blastémateux, musculaires, sarcomateux et même nerveux, comme nous allons voir.

1. L'élément épithélial

Là où il se trouve le moins envahi par d'autres, il se présente sous toutes les formes possibles, en transition graduelle de l'une à l'autre, telle que l'ont décrite *Leroux*, *Leuret* et *Weinroth* dans deux belles études parues dans ce *Bulletin*. Nous voyons dans la fig. 1 (1) des parties composées uniquement par des cellules épithéliales dont le protoplasme, finement granulé, le plus souvent fortement acidophile et foncé, présente des limites floues. Leurs noyaux, de différentes formes et tailles, sont le plus souvent clairs, plus rarement foncés, et contiennent un à deux nucléoles et des formations de chromatine variées. La diversité des noyaux que nous trouvons dans la fig. 1 est moins prononcée à d'autres endroits ; ils sont alors plus ronds et de taille plus uniforme ; mais le protoplasme présente les mêmes contours flous, et parfois il forme une masse syncytiale dans laquelle gisent les noyaux. Ces parties rappellent, alors, les complexes que nous trouvons dans les épithéliomas de la granuleuse. On en trouve parfois de grandes nappes dans notre tumeur. A deux endroits, en bas de la fig. 1, nous voyons se ranger ces cellules primitives autour de lumières qui ont leur origine dans la disparition des cellules centrales par autolyse.

De ces cellules du type de la granuleuse, nous trouvons, à droite en bas de la fig. 1, la transition graduelle en épithéliums cubiformes et cylindriques à contours nets. Cette transformation se fait par l'apparition d'une poussée d'éléments conjonctifs, et nous avons une grosse papille recouverte d'une seule assise d'épithéliums cubiques ou cylindriques. Mais la différenciation du protoplasma de ces épithéliums est encore peu prononcée, et on ne trouve pas de bordure en brosse qui, à d'autres endroits, est distincte.

En plus des types épithéliaux, que nous venons de décrire, nous voyons apparaître à plusieurs endroits de la fig. 1 encore

(1) Les dessins et microphotographies ont été exécutés par le Dr Scheidegger.

un autre : la cellule pavimenteuse ; nous en reproduirons des amas caractéristiques et de toute beauté dans les figures 2 et 3 B.

Outre ce polymorphisme cellulaire, *la diversité architecturale des formations épithéliomateuses est des plus prononcées* par le concours de l'élément conjonctif. Nous rencontrons des formes

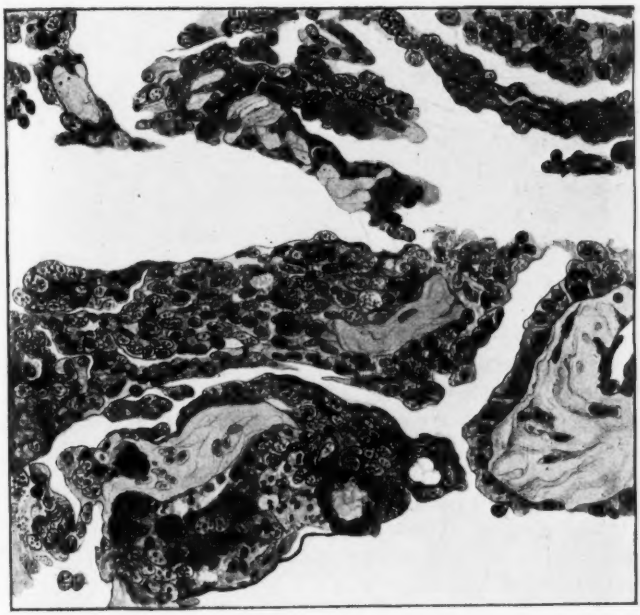

FIG. 1. — Plage de la tumeur contenant principalement l'élément épithélial avec sa différenciation, depuis la cellule du type de la granuleuse jusqu'à la cellule cylindrique et pavimenteuse. A différents points des formations hyalines rappelant des corps fibreux. Dessin. Grossissement : 1 : 400.

glandulaires ou pseudo-glandulaires, papillomateuses et même kystiques.

Il est encore une autre particularité que nous devons relever ici et que nous avons déjà observée dans des cas de cancer de l'ovaire, c'est *la formation dans ces masses épithéliales de globes et de ballots de toute taille de substance hyaline.* Ils prennent, quand ils sont volumineux, la configuration caractéristique des

corps fibreux de l'ovaire. Nous en voyons en haut à gauche et au milieu de la fig. 1 : des *corpora albicantia* en miniature ! Mais ils peuvent atteindre et dépasser même la grosseur d'un corps fibreux post-gravidique et être confondus avec ceux-ci. Cependant leur structure est d'abord plus irrégulière, et ensuite on en trouve les débuts sous forme de minuscules boules hyalines entre les cellules épithéliales et dans le protoplasma même. L'un de nous (W.) a réuni ses observations personnelles sur ce phénomène dans une communication qui paraîtra dans ce *Bulletin*. Outre ces boules hyalines, bleues au trichrome bleu, on rencontre dans les cellules épithéliales parfois aussi de petites boules rouges, luisantes, donc acidophiles, les deux espèces le plus souvent réunies dans le même épithélium.

2. L'élément mésenchymateux

Dérogeant un peu à l'ordre évolutif dans la description des constituants de notre tumeur, nous signalerons que déjà dans le mésovaire et le hile nous étions frappés par la présence de *faisceaux musculaires lisses* très volumineux et plus ou moins enchevêtrés, dont les fibres variaient autant par leur largeur et longueur que par leurs propriétés tinctoriales. Les unes étaient colorées en rose pâle par l'érythrosine et la fuchsine, les autres en rouge vif. Cependant les noyaux étaient tous d'aspect normal. Ni la diversité tinctoriale, ni la différence de calibre ne pouvaient être taxées d'états pathologiques, vu que pendant la grossesse et dans des cas de myome de l'utérus pareils phénomènes se rencontrent presque toujours (W. 1911). Mais l'abondance des fibres était plutôt extraordinaire. Montant plus haut dans la coupe, nous trouvons des masses encore plus considérables de fibres lisses, formant de larges nappes, flanquées et lardées de complexes cellulaires tantôt épithéliomateux, tantôt sarcomateux, comme le montre la fig. 2. Dans ces nappes, les fibres ont une constitution franchement anormale. Leur longueur varie, de même que leur largeur. Il y en a de toutes formes. Certaines présentent un renflement en massue, à une extrémité, leur noyau est déformé, souvent à encoches ; la chromatine est plus grossière et plus abondante et ils tiennent souvent une place irrégulière en comparaison des fibres normales. Leur caractère acidophile varie aussi, dans des proportions plus fortes que pendant la grossesse et dans des cas de fibrome de l'utérus. Certaines ont perdu leur fibrillation

longitudinale, tandis que d'autres, aussi nombreuses, l'ont gardée.

Fig. 2. — A. Plage mésenchymateuse avec nappe de tissu musculaire, bordée de tissu blastémateux et sarcomateux. Microphoto. Grossissement: 1: 250.

Dans les régions qui bordent les nappes, ces caractères anormaux sont encore plus prononcés. Les fines fibres collagènes qui accom-

pagnent les cellules n'ont plus la régularité de celles des fibres musculaires normales, ce qui ressort bien surtout dans les coupes colorées au trichrome de *Masson*. Il n'est point de doute que nous nous trouvons en face d'un tissu *leiomyo-sarcomateux ;* nous verrons plus tard son évolution partant du blastème.

Notre surprise devra être encore plus grande. En effet, nous trouvons dans le fatras de fibres lisses, à certains endroits, des éléments qui présentent une *striation transversale* franche, reconnaissable déjà dans la microphoto à moyen grossissement de la fig. 2 A. La fig. 2 B, reproduisant une partie grossie à

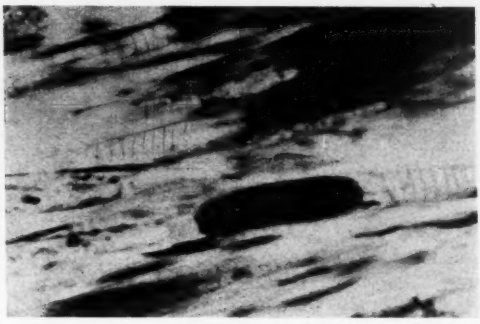

Fig. 2. — B. Fibres à striation transversale. Microphoto. Grossissement : 1 : 2.560, réduit au cinquième.

l'immersion Zeiss 120, ne laisse aucun doute à cette interprétation. Ce n'est pas encore la belle striation des fibres musculaires adultes, mais c'est ce qu'on trouve dans les cas de rhabdomyomes d'autres organes, par exemple le rhabdomyome diverticulaire congénital de la vessie, décrit par *Ch. Houette*, et auquel nous devrons revenir encore. Il est tout naturel que la microphoto ne peut pas rendre toute l'étendue de cette striation dont on ne peut se rendre compte qu'à l'observation au microscope, en actionnant la vie micrométrique. Les professeurs *Roessle* de Berlin, *Gerlach* et *Werthemann* de Bâle et *Oberling* de Paris, auxquels nous avions montré les préparations, nous ont confirmés dans cette interprétation. Nous la voyons non seulement dans ces fibres cylindriques, mais aussi dans des cellules plus jeunes, plus courtes, à noyaux encore ovalaires, aux flancs de la grande nappe musculaire de la fig. 2.

Nous avons à nous occuper à présent d'un élément extrêmement intéressant et qui joue un rôle important dans la constitution de notre tumeur, *le tissu blastémateux de Masson*, appelé « *Mutterboden* » par *Ribbert* et « *Keimgewebe* » par *Wilms*. Nous aurions dû la placer avant l'étude du tissu musculaire, et

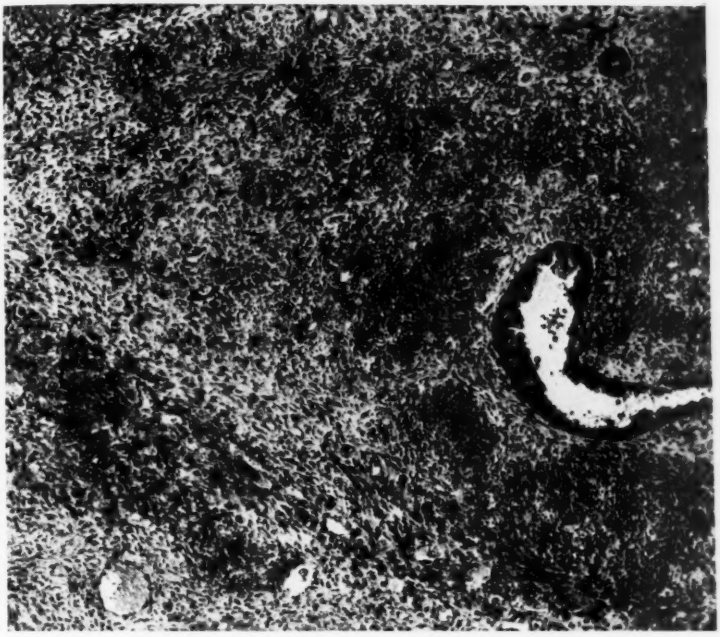

Fig. 3. — Plage sarcomateuse avec nappes de tissu blastémateux et quelques formations épithéliales. Microphoto. Grossissement : 1 : 63.

c'est en quoi nous avons dérogé à l'ordre évolutif de l'analyse. C'est un tissu embryonnaire, non différencié encore, qui se compose de cellules qui ont environ la taille de gros lymphocytes. Leurs noyaux sont ronds ou légèrement ovalaires, à membrane nucléaire nette et à chromatine fine et délicate. Le protoplasme forme une mince couche autour du noyau ; il est finement granuleux et légèrement acidophile. Dans des préparations colorées au trichrome-bleu de *Masson*, on décèle parfois entre ces cellu-

les un réseau extrêmement tenu de fibres collagènes ; souvent il manque. Là où ces cellules se trouvent en amas plus ou moins considérables, ceux-ci ressemblent à un lymphosarcome. Nous en voyons déjà à plusieurs endroits de la fig. 2 A ; elles forment de larges nappes dans la fig. 3, qui représente, à faible grossissement, une partie sarcomateuse de la tumeur, dans laquelle on trouve encore quelques formations épithéliales glandulaires.

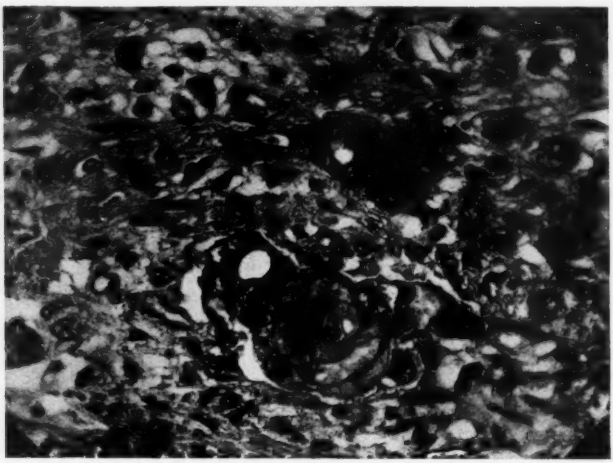

FIG. 4. — Différenciation blastémateuse. Cellules araignées et géantes (Myoblastes ou mégasarcocytes). Nœud de cellules épithéliales pavimenteuses. Microphoto. Grossissement : 1 : 340.

Ce tissu embryonnaire, que nous voyons, dans les premiers stades de l'évolution des glandes génitales, situé sous l'épithélium cœlémique de revêtement, — nommé aussi « épithélium germinatif » —, et qui y forme la grande masse du bourrelet génital, est à la base de l'évolution des fibres musculaires, d'une part, et des éléments sarcomateux, de l'autre. *Ch. Houette*, dans son excellente thèse, nous montre, comme dans un film, tous les stades de différenciation progressive de la cellule blastémateuse jusqu'à la fibre à striation transversale. Nous retrouvons tous ces stades, qu'il représente dans la fig. 3, dans nos fig. 4 et 5, ainsi que dans la fig. 3. Nous voyons la cellule primitive s'entourer de plus de protoplasme, qui s'amasse surtout aux deux pôles oppo-

sés, et son noyau devenir plus grand et plus ovalaire et enfin allongé. Puis le protoplasme s'accroît de plus en plus à un pôle ou bien aux deux et, de finement granuleux qu'il était avant, devient déjà légèrement fibrillaire. La cellule, d'abord fusiforme, devient libre. Et enfin apparaît la striation transversale. Nous voyons également les *cellules-araignées* et les *myoblastes*, à quelle dénomination *Ch. Houette* préfère avec justesse celle *de cellule*

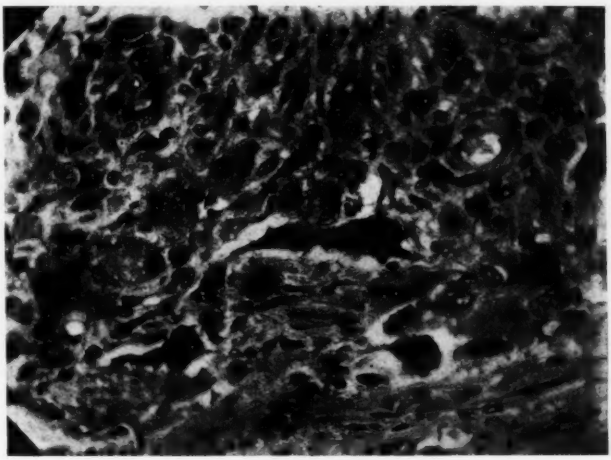

Fig. 5. — Autre figure de détail. Microphoto. Même grossissement que fig. 4.

musculaire ou *mégasarcocyte*, éléments souvent monstrueux dans notre tumeur sarcomateuse. Les cellules-araignées et les mégasarcocytes sont envisagés comme caractéristiques pour les rhabdomyomes, et c'est seulement après les avoir vues dans nos coupes que nous sommes partis à la recherche de la striation transversale, effort pénible, mais fructueux dans notre cas. Ce que nous n'avons par contre pas pu déceler dans nos préparations, ce sont les corps artéroïdes dans les cellules-araignées, que *Ch. Houette* a décrites dans sa tumeur.

Un élément nerveux. — Qu'on s'étonne, mais ce sont bien là des fibres nerveuses que nous avons reproduites dans la microphoto de la fig. 17. Elles se trouvent dans une plage mésenchyma-

teuse de la tumeur principale ; dans les métastases nous n'avons pas pu les retrouver. Il s'agit d'une formation neuromateuse qui ne peut être confondue avec les nerfs ovariens du méso ou du hile ; ceux-ci se représentent tout autrement dans les coupes qui s'étendent à ces régions. Il n'y a ni striation transversale, ni noyaux à l'intérieur des fibres ; nous les avons contrôlées moyennant divers procédés de coloration.

Les formations sarcomateuses. — Dans les plages de la tumeur, dont nous avons rendu quelques aspects dans les fig. 3, 4 et 5, on ne trouve pas uniquement les éléments blastémateux qui se différencient en fibres musculaires ; ceux-ci sont au contraire même assez éparpillés parmi des éléments mésenchymateux de toutes formes anormales et qui constituent ainsi un *véritable musée sarcomateux*. De la petite cellule à caractère lymphocytaire jusqu'à la cellule géante, monstrueuse, toute la gamme, appartenant aux différents types de sarcomes, est représentée, et il serait difficile d'y apposer une étiquette précise. Nous n'en ferons pas la description détaillée ; les parties reproduites dans les fig. 4 et 5 à fort grossissement nous éclairent aisément sur cette diversité. Mais nous devons cependant nous arrêter brièvement aux éléments géants. Dans celui qui, dans la fig. 4, est situé à côté d'un nid de cellules pavimenteuses, nous voyons dans le protoplasme, qui contient de nombreux noyaux de différentes formes, des globules noirs ou gris, isolés ou en petits groupes. Dans les coupes colorées au trichrome-bleu, ceux qui sont noirs dans la microphoto ont une teinte rouge-vif, les autres sont bleus. Il y a donc des globules acidophiles et basophiles. Ils reluisent dans ces coupes comme la colloïde de la thyroïde. Peut-être que certains de ces globules d'aspect hyalin répondent à ceux dont *Ribbert* (cité par *Houette*) admet qu'ils se transforment en corps artéroïdes, trouvés dans les rhabdomyomes, et que nous n'avons pas pu déceler dans notre tumeur. Nous voyons les mêmes globules, surtout des basophiles, aussi dans la grosse cellule au centre de la fig. 5, qui ressemble, dans sa forme extérieure, à une cellule ganglionnaire. Ces masses hyalines, que nous rencontrons ici dans des éléments mésenchymateux, nous intéressant surtout par le fait que les mêmes se trouvent aussi dans les éléments épithéliaux de notre néoplasme, comme nous l'avons signalé plus haut. Ce phénomène curieux, ne serait-il qu'une coïncidence fortuite, ou doit-on y attacher une importance plus grande, génétique peut-être ?

3. Les transitions épithélio-sarcomateuses

Si nous avons parlé jusqu'à présent d'un élément épithélial et d'un autre mésenchymateux, nous devons compléter en disant que les deux ne sont pas nettement délimités. Non seulement ils

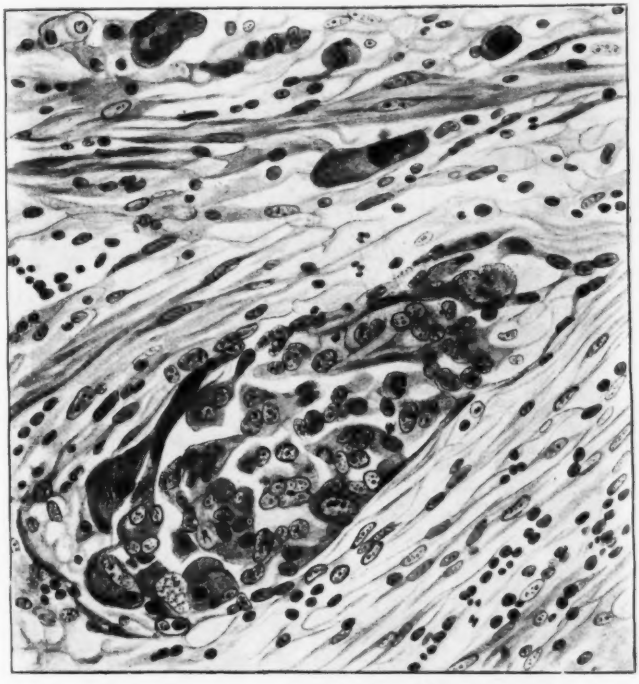

Fig. 6. — Formes de transition épithélioma-sarcomateuses. Dessin. Grossissement : 1 : 470.

se trouvent topographiquement entremêlés, mais il y a entre eux de nombreuses formes de transition. Déjà les figures précédentes en témoignent quand on les examine de plus près ; elles ressortent d'une façon évidente de la fig. 6, tirée de la tumeur principale. On y voit la transition graduelle d'éléments mésenchymateux en cellules de caractère franchement épithélial, en partie pavimenteux. Ce phénomène a une importance capitale pour la genèse de notre tumeur.

4. Absence de formations organoïdes

Prenant en considération la possibilité d'une origine tératomateuse, nous avons parcouru nos préparations à la recherche de formations qui eussent pu appuyer cette thèse. Nous n'avons pu

Fig. 7. — Formation neuromateuse. Microphoto. Grossissement : 1 : 250.

trouver aucun des constituants de ces tumeurs, ni derme, ni glandes, ni tissu cérébral, osseux ou cartilagineux, exception faite, si on l'exige, des formations neuromateuses. Nous trouvons bien parfois des formations épithéliales glandulaires, mais elles n'ont rien de caractéristique dans cette direction.

Les métastases. — Les grosses masses tumorales dans l'abdomen ont toutes la même structure que celle de l'ovaire ; seule la striation transversale n'a pu être retrouvée, tandis que tous les autres éléments y sont présents, de même que les hémorragies et les nécroses.

Dans les métastases de l'épiploon, fig. 8, nous voyons une inva-

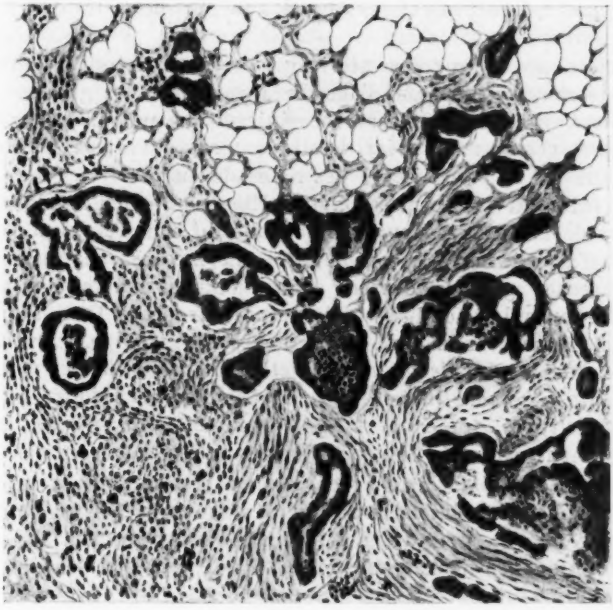

Fig. 8. — Métastase de l'épiploon. Tissu sarcomateux entremêlé de formations épithéliomateuses à formes pseudo-glandulaires. Dessin. Grossissement : 1 : 100.

sion des tissus sarcomateux et endothéliomateux ; les productions glandulaires se trouvent ici tout particulièrement nombreuses en comparaison avec la tumeur principale de l'ovaire. On rencontre aussi les types rappelant les tumeurs à origine du Rete avec formation de pseudoglomérules.

L'utérus. — Cet organe réclame une analyse toute particulière. Nous avons vu plus haut que pendant tout le temps de

l'observation clinique on n'y avait trouvé aucune particularité, et que ce n'est qu'en l'ouvrant lors de l'autopsie qu'on rencontra deux minuscules polypes dans la partie supérieure du canal cervical, au niveau de son orifice interne, et trois petites tumeurs à la muqueuse utérine.

Nous avons débité tout l'utérus avec les parties adjacentes du lig. large, en tranches numérotées qui furent incluses dans la paraffine, les coupes colorées par les mêmes procédés que celles des tumeurs.

La muqueuse du corps utérin est presque partout à considérer comme normale pour l'âge de la porteuse ; les glandes obliquement dirigées vers la surface interne, la majorité de calibre régulier, certaines évasées, kystiques, surtout dans les replis latéraux du corps où il y a des amas de petits kystes à revêtement intérieur cubiforme ou aplati. Elles sont couchées dans une bande de tissu cystogène normal. Celle du canal cervical, également d'aspect normal, contient vers l'orifice externe du col de nombreuses glandes évasées sans aucun caractère malin. La couche musculaire de l'utérus est mince, atrophiée. Dans la partie latérale gauche, non loin de l'orifice de la trompe, on voit *un nodule de 5 mm. de diamètre, nettement délimité des muscles environnants, constitué entièrement par des petites cellules blastémateuses,* toutes de même forme et taille et sans aucun mouvement évolutif. Les constituants du col sont normaux.

A trois endroits, la muqueuse du corps présente de petites tuméfactions de couleur gris-rougeâtre, molles et friables. Leur diamètre mesure de 1 1/2 à 3 mm., et elles surpassent le niveau de la muqueuse avoisinante de 1 à 1 1/2 millimètres. Ces trois petites tumeurs ont une constitution toute différente de celle de l'ovaire ; ce sont de petits *épithéliomas adénomateux* tels que les décrit Masson dans son traité classique. Les tubes glandulaires, dont les épithéliums ont un caractère franchement malin et contiennent quelques mitoses, sont encore séparées par de fines travées de fibres conjonctives. Les tumeurs n'occupent pas toute l'épaisseur de la muqueuse, sauf l'une, et l'on voit entre elles et la couche musculaire de l'utérus encore des glandes d'aspect normal, quant à leur calibre et direction oblique, mais parfois à épithélium cylindrique plus haut que dans les parties libres de la muqueuse. On a l'impression, que ces glandes se réveillent. L'une de ces trois minuscules tumeurs à l'air d'être simplement collée sur la muqueuse. Mais une autre, de même taille, est déjà

nécrosée dans son centre et a entièrement occupé l'épaisseur de la muqueuse pour toucher la couche musculaire, mais sans cependant l'infiltrer. Dans aucune nous n'avons pu constater des éléments sarcomateux ; elles ne sont formées que par des masses épithéliales.

Dans le muscle même nous n'avons pu trouver de métastases ; par contre dans le tissu cellulaire adjacent au muscle il y a des métastases du même caractère que celles que nous avons vues dans le péritoine, surtout dans le voisinage immédiat du col. Les petits polypes du col sont accolés à une muqueuse normale. Leur tissu laisse reconnaître les mêmes caractères que présentent les petites tumeurs de la muqueuse du corps ; cependant il est entièrement nécrosé et hémorragique. Nous avons l'impression que ce sont des masses détachées de la troisième tumeur du corps enclavées dans le canal cervical. Dans le vagin et la vulve, rien à signaler.

Des métastases n'ont pas été trouvées dans les autres organes.

Discussion

Résumant notre observation, nous voyons chez une femme de 67 ans, ayant fait trois accouchements normaux et pas de fausses-couches, une prédisposition tumorale et des anomalies congénitales : nombreux hémangiomes au tronc, grand lipome à l'épaule gauche, plissement prononcé de la surrénale gauche et surrénales aberrantes, petit noyau de tissu blastémateux dans la musculature du corps utérin. Chez cette femme évolue et mène *ad exitum* en quelques mois, une tumeur de l'ovaire droit composée par des éléments épithéliomateux et mésenchymateux, avec toutes les formes de différenciation. On peut donc parler d'une *tumeur mixte*. Cette appellation est très large et élastique. Si deux différentes espèces de cellules deviennent blastomateuses en même temps que les deux néoplasmes, évolués spontanément, se réunissent et s'entremêlent, on parle de tumeur combinée ou par collision. D'autre part, une seule couche embryonnaire peut être investie d'un potentiel plurivalent, faculté qu'il est encore impossible de reconnaître dans cet élément de base et qui n'apparaît qu'au courant de la différenciation successive en espèces de caractères tout opposés. Cette différenciation peut amener la formation d'éléments nettement épithéliaux d'une part, et

mésenchymateux de l'autre ; mais il leur manque ordinairement une architecture tissulaire organoïde. Dans ce cas on parle également d'une tumeur mixte. — Puis une autre possibilité. Un tissu mésenchymateux, l'os par exemple, s'il devient blastomateux, peut produire du tissu osseux, mais également du tissu fibreux et cartilagineux qui, par transformation, peut devenir myxomateux ; là encore on parle souvent de tumeur mixte.

Dans l'ovaire en particulier on rencontre également des tumeurs mixtes. Un cas intéressant est celui de *Hansemann* qui, dans un épithélioma papillomateux, a vu une transformation sarcomateuse du stroma ; mais les métastases étaient purement épithéliomateuses. On englobe dans cette dénomination aussi un groupe de néoplasmes formé par les kystomes, les dermoïdes et les tératomes. *Wilms* admet dans ces cas l'origine d'une cellule embryonnaire et y applique la dénomination d'*embryomes ;* il suppose que les oogonies sont les éléments souche (les spermatogonies pour le testicule) pourvus d'un potentiel plurivalent. Très souvent l'élément matriciel ne peut être indiqué, et l'on admet alors l'existence d'une malformation circonscrite que, dans certains cas, on a pu retrouver.

Dans notre tumeur nous avons deux éléments, l'épithélial et le mésenchymateux, dans toutes leurs formes de différenciation, cellulaire et même tissulaire, et en plus des formes de transition entre les deux éléments. Tous ces éléments présentent des caractères de fertilité excessive et de malignité prononcée, d'où l'évolution extrêmement rapide et la production d'innombrables métastases.

Comment classer cette tumeur ? La conception de teratome malin, telle qu'actuellement elle est encore en cours, doit être abandonnée, vu que nous n'avons trouvé aucune formation organoïde, comme il fut indiqué dans la description histologique. Il faudrait, pour la maintenir, admettre alors que des formations tératomateuses aient existé au début, mais eussent été détruites par la tumeur même, ce qui serait une explication assez forcée.

La conception de *Wilms* de l'origine d'un ovule fécondé, n'ayant produit que les formations restreintes que nous avons constatées, est une théorie séduisante ; nous ne pouvons ni l'affirmer ni l'infirmer ; elle est possible.

D'après nos connaissances de l'organogenèse de l'ovaire, fondées sur les célèbres travaux de *de Winiwarter, Felix, Buhler et autres,* l'épithélium folliculaire et les cordons médullaires — pour

certains auteurs même le Rete — proviennent de poussées de l'épithélium de revêtement de la glande génitale, « l'épithélium germinatif », à l'intérieur du noyau mésenchymateux ; ce sont les tubes de *Pflüger*. En acceptant cette opinion, il faudrait, dans notre cas, pour expliquer l'évolution des deux éléments de notre tumeur, l'épithélial et le mésenchymateux, admettre que des *deux sortes de cellules*, certaines, embryonnaires, investies d'un potentiel particulier, excessif et plurivalent, aient commencé leur évolution normale à peu près au même moment pour aboutir à la formation de ce néoplasme curieux.

Si, par contre, nous nous rangeons à l'opinion émise par *Fischel* il y a quelques années, selon laquelle l'épithélium de revêtement de la glande n'est pas à l'origine de l'épithélium folliculaire et des cordons médullaires, mais que tout ce qui se trouve situé, dans la glande génitale, au-dessous de l'épithélium de revêtement, provient de ce noyau mésenchymateux, blastémateux, qui constitue la masse du bourrelet génital, et cela par différenciation spontanée, alors nous n'aurions à admettre qu'*une seule souche*, l'élément blastémateux, également fort d'un potentiel évolutif plurivalent et excessif. Cette conception aurait l'avantage d'être encore plus simple.

Nous laissons en suspens les deux théories, leur discussion est actuelle et ardente, elle ne peut être définitivement résolue que par des apports fournis par les embryologistes.

Il y a un autre point de notre observation qui demande à ce que nous nous y arrêtions ; c'est le fait de la présence de trois petites tumeurs de la muqueuse utérine qui présentent un caractère tout différent de celui de la tumeur de l'ovaire. On sait que des épithéliomas adénomateux du corps, tout en conservant des dimensions très réduites, peuvent produire des métastases multiples et de taille importante dans des organes éloignés. Nous avons vu que dans notre cas, pendant toute l'observation clinique, rien ne laissait supposer l'existence d'une affection maligne de l'utérus et que seule l'autopsie a révélé sa présence. La petite perte de sang, signalée par la malade, lorsqu'elle vint nous voir pour la première fois au début de février 1928, et qui ne s'est plus renouvelée, n'est pas une preuve que cette affection de l'utérus existait déjà en ce moment-là ; elle peut très bien être attribuée à une congestion de l'utérus, dont la muqueuse présente un certain état de métropathie kystique, ou à une influence hormonale de l'ovaire, dans lequel on trouve de larges formations du type de la granu-

leuse. Il est par ailleurs peu probable que ces minuscules épithéliomas adénomateux, s'ils avaient déjà existé en février, soient restés stationnaires ou n'aient évolué que dans les dimensions rudimentaires constatées post-mortem, tandis que les autres tumeurs ont progressé dans des proportions gigantesques. Mais même en admettant qu'elles aient déjà existé au début sous le titre de tumeur primaire, comment s'expliquer cette polymorphie étonnante de la tumeur de l'ovaire et des métastases ? Nous croyons donc être en droit de rejeter catégoriquement pareille supposition et de considérer le néoplasme ovarien comme primaire. Mais alors, comment expliquer le fait que les métastases de la tumeur ovarienne qu'on trouve dans le tissu péri-utérin, mais qui cependant n'ont pas infiltré le muscle de cet organe, aient toutes gardé les caractères carcino-sarcomateux, comme les autres dépôts, dans les mésentères, l'épiploon et le péritoine en général, tandis que les tumeurs de la muqueuse utérine ne sont qu'épithéliales ? On pourrait suggérer que les tissus de la paroi utérine n'aient laissé franchir que l'élément épithéliomateux et que l'élément mésenchymateux s'y soit arrêté, ayant perdu son pouvoir prolifératéur. Mais nous n'avons pas trouvé de continuité entre les deux dans le muscle, qui était libre de toutes formations épithéliales. En présence de toutes ces considérations, il ne reste plus qu'une thèse à envisager, celle de l'évolution indépendante des tumeurs utérines. *Wehmer* et *Hauser*, cités par *O. Frankl*, ont constaté cette coexistence d'un cancer de l'utérus et d'un cancer de l'ovaire et prétendent même que ce fait n'est pas aussi rare qu'on ne croit. Nous sommes d'autant plus enclins à nous ranger à cette thèse, que nous avons observé chez notre malade une prédisposition tumorale et des anomalies congénitales.

Il nous reste encore à parler de notre néoplasme en tant que tumeur mixte. La combinaison épithélioma-sarcome a déjà fréquemment été observée ; mais nous n'avons pu trouver dans la littérature qui nous était accessible de cas qui ait contenu, outre les fibres musculaires lisses, également des fibres à striations transversales. Cependant on connaît des rhabdomyo-sarcomes de l'ovaire, cas extrêmement rares. *F. Kermauer* (1932) cite l'observation de *J. Barris* et *W. Shaw* qui relatent trois cas trouvés dans la littérature et un personnel, chez une femme de 33 ans ayant eu deux accouchements normaux. La tumeur ne contenait ni éléments épithéliaux ni tissus cartilagineux ou osseux et seulement des cellules en partie rondes, en partie fusiformes ; dans certains

éléments fibriformes il y avait de la striation transversale. Un autre cas est rapporté par *E. Vignard* chez une jeune fille de 17 ans.

Des descriptions de rhabdomyome et de ses différents types dans les autres organes sont nombreuses dans tous les pays ; nous ne notons que celle de *G. Gander* sur une forme particulière, la granulo-cellulaire, trouvée dans la langue ; elle est entièrement différente de celle de notre tumeur.

Conclusions

Chez une femme de 67 ans, ayant eu trois accouchements normaux et qui présente une prédisposition tumorale : nombreux hémangiomes du tronc, grand lipome de l'épaule gauche, ainsi que des malformations congénitales : plissement prononcé de la surrénale gauche, surrénales aberrantes, nodule de tissu blastémateux dans la paroi musculaire du corps utérin, on trouve une tumeur mixte maligne de l'ovaire droit, composée par un élément épithélial et un élément mésenchymateux avec toutes leurs formes de différenciation cellulaire et tissulaire, mais sans formations organoïdes. Rappelant toutes les variétés de caractère de ce néoplasme, nous devrions les conciser, sans toutefois vouloir compliquer encore la terminologie actuelle, dans l'appellation complexe de: *Rhabdo-leïo-myo-neuro-carcino-sarcome*. Les métastases de cette tumeur présentent les mêmes caractères que ceux de la tumeur primaire, à l'exception des formations neuromateuses et, — peut-être parce que n'ayant pas pu être décelée — de la striation transversale des fibres musculaires. Simultanément on rencontre dans la muqueuse du corps de l'utérus trois minuscules et jeunes formations du type de l'épithélioma adénomateux.

Après avoir terminé la rédaction de ce travail nous avons encore trouvé dans le dernier numéro des *Annales d'Anatomie pathologique* un travail important de *Lorier et Isidor*. Ces deux auteurs ont observé chez une femme de 68 ans une tumeur complexe de l'appareil génital.

Dans les ovaires il y avait des formations pseudo-glandulaires avec des éléments indifférenciés à potentiel double, d'une part épithélial et d'autre part fibroblastique. Les ovaires contiennent

des cicatrices de corps jaunes extrêmement volumineux. Les auteurs ont trouvé des éléments épithéliaux, des végétations papillaires, ainsi que des formations endothéliales. Le tissu pseudo-glandulaire rappelait des formations complexes de tumeurs rénales. Le revêtement épithélial était comparable à celui de l'épithélium Wolffien.

Les éléments néoplasiques, d'une part épithéliaux, d'autre part sarcomateux, plaident pour une tumeur embryonnaire de l'appareil uro-génital.

Quelque temps après, *Isidor et Meunier* ont fait l'observation de deux autres « tumeurs du blastème rénal » chez des femmes de 48 ans. Dans les deux cas il existait un polymorphisme cellulaire et tissulaire. Il y avait des formations épithéliales dont les épithéliums rappelaient ceux des glandes endométriales. Dans ces deux cas on put observer d'une part des éléments indifférenciés, fusiformes ou arrondis, d'autre part un stroma fibroblastique. Dans ces trois observations il s'agit d'un complexe d'allure épithélio-mésenchymateuse. Les auteurs émettent l'opinion que certaines tumeurs de l'appareil génital ont comme origine une prolifération d'éléments embryonnaires investis d'un potentiel bivalent, épithélial et mésenchymateux, dont l'évolution peut même être entièrement désordonnée.

Bibliographie

Barris (J.) and Shaw (W.). — *Proc. roy. Soc. Med.*, XXII, 1929, p. 320.

Fischel (A.). — *Lehrbuch der Entwicklung des Menschen*. Berlin, 1902.

Gander (G.). — *Bull. Cancer*, XXIV, 1935.

Hansemann (V.-D.). — *Die mikr. Diagnose der bösartigen Geschwülste*. Berlin, 1902.

Houette (Ch.). — Rhabdomyome diverticulaire congénital de la Vessie. *Thèse*, Strasbourg, 1926.

Isidor (P.) et Meunier (A.). — Contribution à l'étude des tumeurs à type de « blastème génital ». *Ann. d'Anat. pathol.*, t. XIII, 791, 1936.

Kermauer (F.). — Die Erkrankungen des Eierstockes, *in* W. Stoeckel : *Handbuch der Gynaekologie*, t. VII, 1932, p. 202.

Le Lorier et Isidor (P.). — Tumeur complexe de l'appareil génital femelle. *Annales d'Anatomie pathologique*, t. XIII, 717, 1936.

Leroux (E.), Leuret (J.) et Weinroth. — *Bull. Cancer*, XXIV, 1935, p. 481 et 594.

Scheidegger (S.). — Ueber die sog. Endotheliome der Pleura. *Z. Krebsforschung*, XLII, 1935.

VIGNARD (E.). — *Bull. Soc. anat. Paris*, 64e année, 1889, Ve série, t. III, p. 33.
WALLART (J.). — *Bull. Histol.*, t. X, 1933.
— *Zeitschr. Gynaek. Gbtsh.*, LXIX, 1911.
WEHMER et HAUSER. — Cités par Frankl (O.) : *Pathol. Anat. u. Histol. d. weibl. Genitalorgane*, t. II, du traité de Liepmann, Leipzig, 1914.
WILMS (M.). — *Die Mischgeschwülste*, I-III, Berlin und Leipzig, 1902.

(Travail de l'Institut d'Anatomie pathologique de l'Université de Bâle)

Considérations générales sur un cas d'angiome généralisé du foie

PAR

I. IACOBOVICI et I. STOIA (de Bucarest)

Les angiomes du foie sont des tumeurs assez rares. Ils peuvent se rencontrer en plein parenchyme glandulaire ou souvent sous la capsule de Glisson. Ils varient du volume d'un petit pois à celui d'une grosse orange ; on cite un seul cas qui a atteint

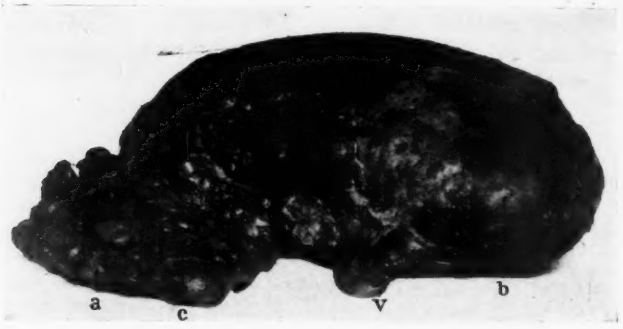

FIG. 1. — Angiome diffus du foie. Bosselures angiomateuses (*a*), (*b*) lobe droit, (*v*) vésicule biliaire, lobe gauche (*c*).

jusqu'à 470 grammes. Nous avons rencontré trois cas ayant la grosseur d'une noix, situés sous la capsule de Glisson.

Si l'angiome partiel est rare, l'angiome généralisé est extrêmement rare. Il n'a pas de chapitre clinique.

Ayant l'occasion d'observer un cas d'angiome généralisé du foie, nous croyons utile de l'exposer ci-dessous.

Il s'agit d'une malade de 47 ans, venue dans le service du Prof. Iacobovici pour une tumeur abdominale, inappétence, des vomissements, afébrile.

Antécédents hérédo-collatéraux, sans importance.

Antécédents personnels : mariée, elle a eu une seule grossesse normale. Elle nie avoir eu d'autres maladies infectio-contagieuses.

Historique de la maladie : la maladie a débuté, il y a deux ans et



Fig. 2. — Détail du lobe gauche. On voit très clairement les bosselures angiomateuses.

demi par des douleurs intermittentes de l'hypocondre droit et des vomissements bilieux.

Entre temps, elle a observé que son abdomen grossissait, et que la menstruation s'arrêtait, ce qui lui a fait croire qu'elle était enceinte. Ayant vainement attendu l'accouchement pendant deux ans, elle

Etat présent : affaiblie, le système musculo-adipeux réduit. Rien de particulier au point de vue pulmonaire et cardiaque. L'abdomen est agrandi de volume, avec une circulation collatérale visible. A la palpation on sent une tumeur mobile, irrégulière, indolore, qui se confond avec le foie, arrivant jusqu'à la fosse iliaque droite.

La malade est opérée, mais elle succombe après quelques heures.

A l'autopsie on trouve un foie gros, avec une surface bosselée, pesant 6.670 grammes, d'une longueur de 40 cm., une largeur de

FIG. 3. — Coupe à travers le foie angiomateux. 1) L'hémangiome (aspect spongieux). 2) Tissu hépatique en dégénérescence graisseuse.

25 cm. et d'une épaisseur de 12 cm. Le lobe droit, énormément gros, prenant l'aspect d'un obus volumineux avec de multiples irrégularités de dimensions variables. Le lobe gauche, beaucoup plus petit, plat, prenant l'aspect d'une grande tortue.

A la coupe de la tumeur son architecture devient encore plus intéressante.

Toute la tumeur donne l'aspect d'une éponge formée de cavités plus ou moins volumineuses, remplies de sang. De place en place, cette tumeur est sillonnée de lames blanc-jaunâtres qui ne sont pas autre chose que des restes de foie en dégénérescence graisseuse.

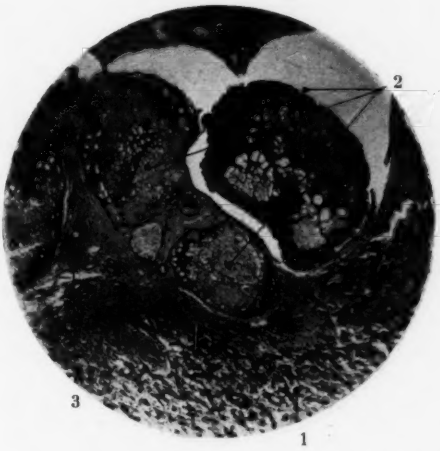

FIG. 4. — Section microscopique avec l'objectif 3. 1) Tissu hépatique. 2) Cavités angiomateuses. 3) Hépatite interstitielle chronique.

Examen histologique : des lacunes vasculaires, de taille variable sont remplies d'hématies. Ces lacunes sont séparées par des travées conjonctives plus ou moins épaisses.

Il existe un processus sclérogène diffus qui s'étend sous forme de travées rayonnant autour des espaces de Kiernan, réalisant un aspect de cirrhose. On remarque aussi une infiltration cellulaire nodulaire et diffuse, étendue dans toutes les régions scléreuses.

Microscopiquement on confirme le diagnostic d'hémangiome caverneux du foie, hépatite chronique interstitielle avec dégénérescence graisseuse diffuse.

Notre cas est intéressant :

1) Du point de vue clinique on voit qu'il s'agit d'une tumeur qui se développe lentement, environ 3 ans, la malade sentant une pesanteur continuelle dans l'hypocondre droit ; d'une manière intermittente la malade est prise de douleurs du même côté, accompagnées de vomissements ; elle n'a jamais eu d'ictère. Dans la littérature consultée, nous avons trouvé un seul

Fig. 5. — Section à travers la masse angiomateuse. 1) Masse sanguine. 2) Lame de tissu conjonctif séparant les cavités sanguines.

cas, celui d'Olmer et Pailbon, presque avec la même évolution clinique.

Donc, chez un individu avec les symptômes énumérés ci-dessus, nous devons faire le diagnostic différentiel aussi avec l'angiome généralisé du foie, malgré sa rareté, surtout quand le malade présente des angiomes périphériques.

Comme la montrent Olmer et son collaborateur, la pathogénie et l'histogénèse des angiomes en général et de l'angiome hépatique en particulier, ont fait naître de nombreuses discussions, arrivant à de multiples hypothèses.

Dans notre cas, en dehors de l'angiome généralisé du foie,

nous avons trouvé une hépatite interstitielle chronique. Puis la tumeur a apparu après l'âge de 45 ans non pas sous la forme d'angiome partiel, mais diffus et généralisé ; pour ça, nous ne pouvons donc exclure l'hypothèse inflammatoire de cette tumeur.

D'ailleurs R. Leroux et Cornil, Olmer et Pailbon dans leurs cas publiés ont pu soutenir aussi l'étiologie inflammatoire des angiomes.

La rapide évolution post-opératoire vers la mort paraît ressortir, comme dans le cas d'Olmer et son collaborateur, à une insuffisance hépatique aiguë provoquée par le traumatisme opératoire.

Comme on le voit à la coupe, le tissu hépatique n'est formé que de lames minces en état de dégénérescence graisseuse ; malgré qu'au point de vue clinique la malade ne présentait pas de symptômes graves d'insuffisance hépatique.

Cela montre le grand pouvoir d'adaptation de l'organisme en cas des graves insuffisances hépatiques lentes et la brusque rupture de l'équilibre sous l'effet du traumatisme opératoire.

Etat actuel de quelques problèmes d'embryologie générale et de pathologie comparée relatifs aux tumeurs du testicule

PAR

A. PEYRON

Depuis le premier exposé que j'apportais en 1922, devant l'association j'ai poursuivi parallèlement l'étude du développement des glandes génitales et celle de leurs tumeurs chez l'homme et les animaux.

Diverses communications (1) vous ont été présentées à nos séances de janvier et de mars 1936 ; mais depuis lors des observations nouvelles nous ont permis de résoudre une série de points jusqu'alors restés obscurs ; c'est pourquoi il me paraît utile de faire une nouvelle démonstration coordonnant et résumant les résultats de ces investigations poursuivies dans les directions différentes.

Les recherches de pathologie comparée ont été faites avec le précieux concours de nos collègues vétérinaires, MM. Verge, Moussu, Goret, de l'école d'Alfort, Blanchard et Drieux, du service d'inspection des abattoirs, et Mendoza, mon collaborateur à l'Institut Pasteur. Elles feront l'objet, à l'Académie vétérinaire et à la Société de pathologie comparée, d'une série de mémoires.

(1) Peyron. — *Sur la pathologie comparée du séminome dans le testicule*, janvier 1936.

Peyron, Blanchard et Salomon. — *Les tumeurs des cellules interstitielles du testicule*, mars 1936.

Peyron. — *Sur la coexistence de l'embryome et du séminome sur le même testicule*, mars 1936.

I. Organogénie des glandes génitales

Le matériel embryologique réuni dans mon laboratoire est naturellement très étendu (vipères, poulets, canards, oies, mammifères divers) mais c'est surtout l'embryon de cheval qui nous a montré les dispositions les plus intéressantes.

En effet la durée plus grande de la gestation et le volume considérable de l'éminence sexuelle, permettant d'y suivre plus facilement, plus longtemps, et avec des variations topographiques plus marquées certains processus qui, chez d'autres mammifères *sont beaucoup plus temporaires ou condensés, et parfois même impossibles à saisir.*

Cette collection certainement la plus étendue de celles dont on dispose actuellement pour l'embryologie des mammifères, n'a pu être constituée que grâce à la précieuse collaboration du service vétérinaire des abattoirs de Brançion, et en particulier de notre excellent collègue Blanchard. Elle dépasse actuellement 900 embryons ou fœtus, et permet de suivre les ébauches génitales, depuis les premiers stades, jusqu'aux volumineuses gonades des fœtus à terme dont la longueur dépasse 1 mètre ; 51 embryons de 5 à 20 mm. montrent le développement de l'épithélium germinatif, et celui des connexions uro-génitales. Entre 20 et 70 mm., 176 embryons montrent les dipositions des cordons sexuels, les plus intéressantes pour l'interprétation des tumeurs, et les seules que je signalerai dans ce court résumé.

1° Origine et rôle de l'épithélium germinatif

L'origine des cellules génitales définitives et leurs rapports avec avec les gonoblastes primitifs ou migrateurs du blastoderme, font toujours l'objet de discussions. Chez les mammifères, l'origine secondaire ou mésothéliale nous apparait comme à Wintrebert plus vraisemblable que celle de la continuité morphologique ininterrompue des gonoblastes primordiaux à laquelle Mme Dantchakoff (1) reste encore fidèle.

Je me bornerai à souligner (comme H. de Winiwarter chez le chat) la rareté relative des gonoblastes primordiaux dans les premiers stades de l'épithélium germinatif.

(1) Mme Dantchakoff. — Série d'exposés chez Hermann (1934), en particulier : *La cellule germinale dans l'ontogenèse et l'évolution.*

Quoi qu'il en soit les études modernes d'embryologie générale ou expérimentale s'accordent à rapporter la genèse et le bourgeonnement de l'épithélium germinatif, à l'action de tactisme ou d'induction morphogène exercée par les gonoblastes primitifs. Wintrebert, dans une note fondamentale (1) vient d'appliquer sa conception épigénétique du développement à l'organogénie normale et tératologique des gonades ; il insiste sur le caractère d'abord neutre ou asexué des gonoblastes primordiaux, qui ont en effet (comme le souligne également Mme Dantchakoff) des caractères cytologiques spéciaux enclavés (topographie du chondriome) bien distincts de ceux des gonoblastes secondaires ou définitifs. Leur rôle serait uniquement de susciter la *prolifération de l'épithélium cœlomique, qui ouvre, avec la sexualité de la gonade, une phase nouvelle du développement.*

Wintrebert (*loco-citato*) rapelle les belles expériences d'Humphrey établissant que cette différenciation sexuelle de la gonade est liée aux facteurs génétiques inclus dans le soma mésodermique et il conclut comme suit :

« Les gonocytes primordiaux agissent donc comme cellules purement germinales et non comme cellules sexuelles. Il est vain de penser qu'elles ne sont pas, elles aussi, génétiquement déterminées ; mais leurs propriétés génétiques ne s'expriment que plus tard, après que s'est accomplie la fonction d'activation initiatrice et d'induction dont, grâce à leurs enclaves, elles sont primitivement pourvues. C'est là l'explication de leur soi-disant indifférence ou bivalence sexuelle. »

On peut noter à ce propos que ce caractère d'indifférence sexuelle relative des gonoblastes primitifs expliquerait bien leur rôle dans le développement des embryomes extra-génitaux chez les sujets mâles suivant l'hypothèse que Ménétrier et moi avions développée en 1922.

Lorsque la migration des gonoblastes a été empêchée par une lésion de la zone blastodermique en croissant, au niveau de laquelle ils apparaissent (extirpation, application de rayon X ou de radon, etc...), l'ébauche germinale ne se constitue pas, ou reste à l'état de simple épaississement cœlomique, constitué d'éléments stériles ou même sans faciès sexuel ; et encore la seconde éventualité reste exceptionnelle ou même contestée. Mme Dantchakoff (1933) a étudié des embryons de poulet de 2 à

(1) *C. R. Soc. Biologie*, 23 juin 1934, tome CXVI, p. 694.

4 jours soumis *in toto*, aux rayons X ; elle retrouva dans l'épithélium cœlomique des gonoblastes altérés, et il se développa des cordons génitaux proliférants mais stériles.

« Ce résultat écrit Wintrebert (*loco-citato*) prouve la possibilité d'une dissociation, expérimentale des deux inductions successives, mitogénétique et organisatrice. La première, déjà élaborée avant l'irradiation et transportée par les gonocytes primordiaux altérés, opère son action ; la seconde fait défaut, et les cellules germinales altérées, même entraînées au sein de la gonade, n'expriment aucun pouvoir d'organisation. »

Mme Dantchakoff (dans sa monographie déjà citée) note qu'on rencontre parfois (en particulier chez les oiseaux) des animaux adultes sans gonades, et on les aurait dans certains cas obtenus à la suite de croisements atypiques (hybridité) ce qui permettrait de mettre en cause des anomalies (vraisemblablement chromosomiques) dans les gonoblastes primitifs. Or, l'attention des pathologistes et des chirurgiens doit être attirée sur l'intérêt que présente pour cette question de biologie générale l'étude morphologique des embryomes.

Ces tumeurs montrent dans les tissus somatiques, le sexe correspondant à la détermination chromosomique. D'autre part des ébauches de l'appareil génital mâle ou femelle ont été parfois signalées, mais les gonades (ovaires et testicules) paraissent y faire défaut, surtout dans les embryomes de type parthénogénétique (testicule, ovaire). On conçoit en effet que le développement du blastoderme tératologique, en particulier celui de son système vasculaire y soit arrêté ou troublé beaucoup plus tôt que dans les embryomes parasitaires (coccyx). Et même, dans ces derniers, l'absence des gonades est complète, du moins sur le matériel que j'ai pu étudier jusqu'ici, et en laissant de côté les examens histologiques douteux de certains cas anciens. Mais, après ce que l'expérimentation vient de nous apprendre sur l'hypoplasie ou les caractères spéciaux des gonades chez les embryons, dont les gonoblastes primordiaux ont été immobilisés ou lésés, *on conçoit l'intérêt qui s'attacherait à la constatation de ces ébauches frustes* dans les embryomes sur un matériel bien fixé étudié en coupes sériées.

La démonstration d'une ébauche de glande génitale, dans un embryome, constituerait donc un fait d'une extrême importance.

De même, la mise en évidence des vestiges du mésonéphros ou

du rein définitif (métanéphros) apporterait des éléments précieux dans les problèmes en cours. On sait en effet (en particulier grâce à Mme Dantchakoff) que l'arrivée des gonoblastes primordiaux détermine, en même temps que la genèse de l'épithélium germinatif, une dégénérescence du segment cranial du mésonéphros, dont certaines parties se mettent au service du futur appareil génital, pour en constituer les voies excrétrices (ébauche néphrogène de la gonade). Consécutivement, cette régression détermine un processus de régénération compensatrice aboutissant à la genèse du métanéphros par un bourgeon du canal de Wolf (uretère), d'où la déduction de Mme Dantchakoff d'après laquelle l'absence ou l'arrêt de la migration des gonoblastes entraînerait l'agénésie, non seulement de la gonade, mais du métanéphros. Cette notion fort intéressante appelle à vrai dire une vérification, qui pourrait précisément être apportée par l'étude morphologique des embryomes.

Il existe en effet quelques cas (récemment groupés après une révision sérieuse par Nicholson) dans lesquels le rein a été retrouvé.

Notre collègue Bonnard, de Bordeaux, dont le diagnostic histologique est des plus sûrs, vient de m'envoyer une tumeur du coccyx, avec ébauches rénales, indiscutables (tubes, glomérules, blastème, etc...), qui est figurée plus loin dans notre second mémoire. Faut-il dans les cas de cet ordre admettre que l'épithélium germinatif s'est nécessairement constitué, et qu'il a disparu secondairement, ce sont des questions auxquelles nous ne pourrons répondre que plus tard à l'aide d'observations nouvelles.

2° Genèse des cellules interstitielles au dépens du mésothélium germinatif ou des cordons sexuels

A) *Dans le testicule embryonnaire* (fig. 1). — Mes jeunes stades de cheval établissent que le noyau ou blastème primitif de la glande génitale, jusqu'ici considéré par les auteurs comme de nature mésenchymateuse, provient en réalité des poussées primitives du mésothélium de l'éminence sexuelle. Chez la femelle, ce noyau est destiné à se transformer en blastème endocrine, après l'adjonction successive à sa périphérie d'autres éléments interstitiels, provenant de la transformation des cordons génitaux proprement dits. Corsy et moi avions les premiers signalé ce fait qui a été depuis lors décrit et figuré par Kohn ; on sait que

cette volumineuse glande interstitielle fœtale est spéciale au fœtus des équidés et disparaît après la naissance. La genèse des cellules interstitielles aux dépens des cordons génitaux, s'y observe d'ailleurs plus longtemps, et plus facilement que dans les cordons sexuels de l'ébauche testiculaire. Mais c'est dans ces derniers que nous le figurons ici (fig. 1) ; par exemple on y voit en 7, imprégné en noir par la méthode de Cajal, un élément de type interstitiel, en voie de différenciation sous la membrane propre, au milieu des petites cellules épithéliales de la souche mésothéliale. De même, en 6, on voit le bourgeon d'un cordon sexuel dont les éléments ont tous subi la transformation interstitielle.

B) *Dans l'épithélioma séminifère*, chez le chien, c'est la variété habituelle (testicule descendu), qui nous a montré pour la première fois le processus, il a été brièvement décrit et figuré, dans le travail de Jacquart (1) (fig. 52, page 187).

Plus récemment, des cas nouveaux, étudiés avec Verge et Goret, à l'aide de techniques cytologiques convergentes, nous ont permis de préciser les stades de cette évolution. On trouve, à la périphérie de certains massifs, sur le matériel fixé au Bouin (fig. 1, en 1), des éléments néoplasiques montrant une architecture spongieuse ; celle-ci apparaît d'abord au pôle de la cellule en contact avec le stroma, le noyau étant au contraire sur le côté opposé. Ces modifications traduisent une inversion de polarité vraisemblablement liée à l'excrétion des vacuoles dans le stroma conjonctivo-vasculaire.

L'épithélioma séminifère du cheval montre des dispositions de même ordre, aussi bien dans les stades de début (testicule descendu) que dans les tumeurs ectopiques : dans les deux cas, on observe des cordons néoplasiques irrégulièrement ramifiés, rappelant, par leur configuration ou même par leur structure les cordons sexuels de l'embryon.

Leurs éléments, pourvus d'un cristalloïde, se transforment par places en cellules interstitielles offrant l'architecture caractéristique : endoplasme dense et granuleux avec diplosomes, exoplasme périphérique avec vacuoles (fig. 1, en 4). D'autre part, au niveau de certains amas plus volumineux et irréguliers (fig. 1, en 5), on vérifie que les éléments interstitiels néoformés entrent

(1) JACQUART. — *Thèse de médecine vétérinaire*, 1935 (monographie XXI du Laboratoire Peyron, Institut Pasteur).

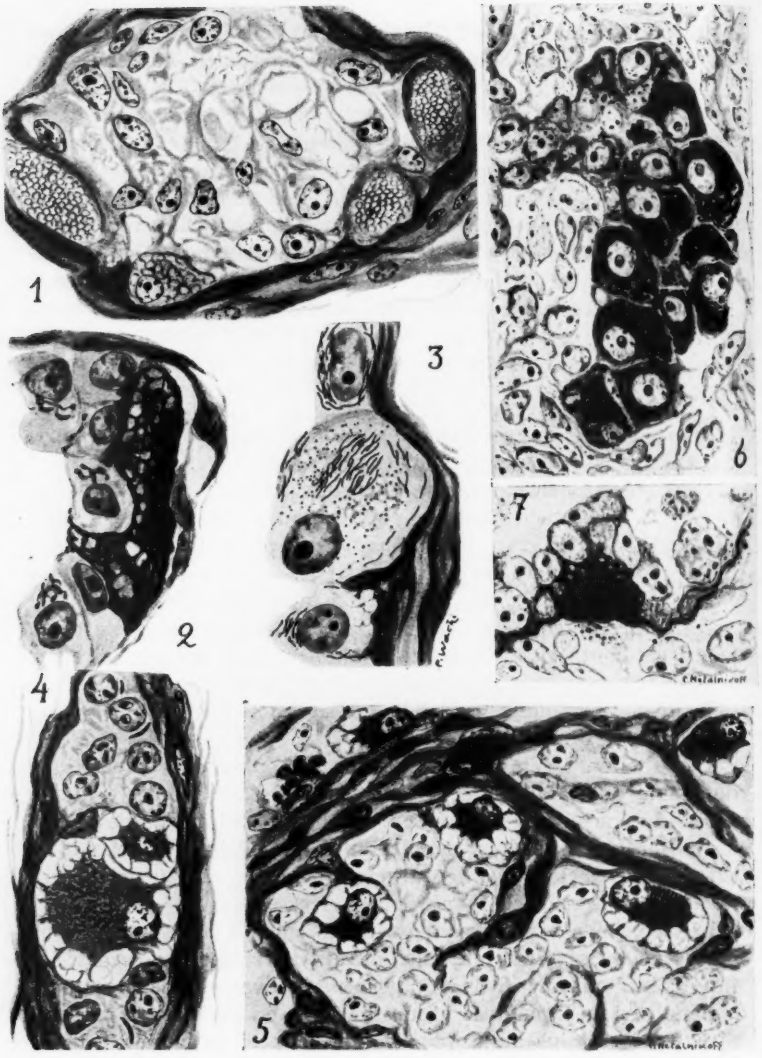

FIG. 1. — De *1* à *3*, séminome du chien ; *4* et *5*, séminome du cheval ; *6* et *7*, cordons sexuels, embryon de cheval de 5 cm. 1/2 (imprégnation par la méthode de Cajal pour l'appareil de Golgi). (Indications dans le texte).

toujours en rapport avec un bourgeon conjonctif ; ainsi s'explique qu'on les retrouve finalement incorporés au stroma. *En résumé,* cette métaplasie évolutive s'observe de façon à peu près identique, dans les ébauches indifférenciées des tubes séminifères chez l'embryon et dans la prolifération dédifférenciée de leurs tumeurs chez l'adulte. On est ainsi conduit à envisager une alternance et peut-être un balancement entre les deux fonctions endocrine (cellules interstitielles) et exocrine (spermatogénèse) du tissu séminifère. Ces constatations corroborent celles faites antérieurement sur les cordons sexuels du testicule de poulet par Benoit et Nonidez, elles doivent être également rapprochées de celles de Pellegrini (1), qui, dans la régénération du testicule chez les mammifères a décrit la transformation interstitielle des éléments sertoliens.

D'autre part, nous venons de mettre en évidence avec Drieux un processus analogue dans les gonades du frée-martin chez les bovidés. Il est vraisemblable qu'on le retrouvera dans certaines tumeurs séminifères de l'ovaire accompagnées de virilisme chez la femme, et qui sont parfois décrites depuis les études de R. Mayer sous le terme imprécis d'arrhénoblastomes.

II. Les caractères de la lignée souche du séminome, sa distinction avec les embryomes, malins et la coexistence éventuelle des deux tumeurs.

On se reportera pour l'histopathologie détaillée, aux études antérieures de mon laboratoire, et spécialement à la monographie de Jacquart, qui donne l'historique de la question, mais il me paraît indispensable d'apporter quelques précisions nouvelles; en effet, au récent Congrès international de Bruxelles, notre éminent collègue de New-York, le professeur Ewing, dans son rapport général sur l'histogénèse des tumeurs, a de nouveau développé des conclusions que je considère comme inexactes, et susceptibles d'entretenir la confusion déplorable régnant encore dans la plupart des observations ou études américaines. Ewing déclare que l'origine des tumeurs du testicule est toujours entourée d'obscurité, et il souligne qu'il n'a jamais pu vérifier l'origine du carcinome embryonnaire (notre séminome) dans les tubes séminifères.

(1) Pellegrini. — *Archivio par le scienze mediche,* 49, n° 7, juillet 1927.

L'étendue du matériel humain étudié par Ewing (plus de 450 tumeurs m'a-t-il dit), et son autorité comme pathologiste, ont ainsi fait admettre, par de nombreux chirurgiens et radiologistes, que le séminome n'était qu'une variété évolutive ou transformation d'un embryome malin. Or, cette affirmation est en contradiction évidente avec les différences d'évolution clinique et de radiosensibilité des deux types néoplasiques ; elle a

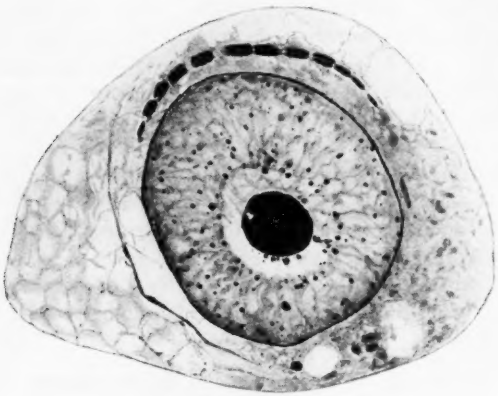

FIG. 2. — Gonie oviforme du testicule d'un fœtus de chat de 12 cm., montrant la genèse d'un corps analogue au cristalloïde par accolement en surface, puis en longueur, de granules mitochondriaux (fixation au Zenker-formol avec post-chromisation, coloration à l'hématoxyline au fer). Les images aussi favorables que celles-ci restent assez rares à ce stade précoce, elles sont en faveur de l'origine mitochondriale du cristalloïde envisagée par H. de Winiwarter dans son étude du testicule infantile.

également contre elle le siège exclusif du séminome, au niveau d'une gonade, quel que soit le sexe de cette dernière, ou celui du sujet porteur (testicule normal ou ectopique, hermaphrodisme glandulaire ou ovotestis, frée-martinisme, pseudo-hermaphrodisme, ovaires avec cordons médullaires vestigiaux de poussée tardive, même chez des femmes à physiologie génitale normale). La tumeur peut ainsi apparaître dans les conditions anatomocliniques les plus diverses sans entraîner une modification des caractères sexuels secondaires, *sa lignée souche étant dépourvue d'action endocrine directe* (hormis les cas de la transformation interstitielle que je viens de signaler). Or, les embryomes en

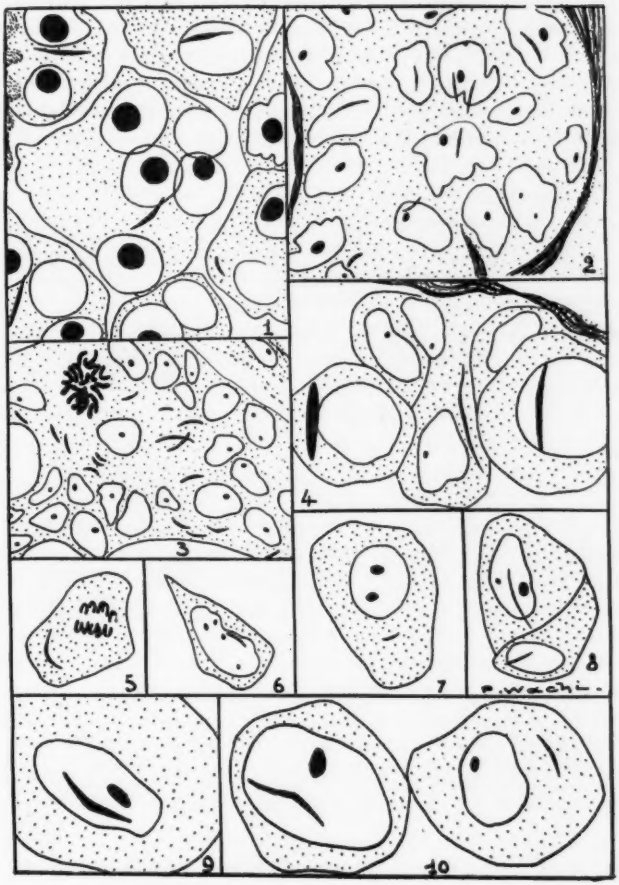

FIG. 3. — Simplement destinée à représenter les cristalloïdes après coloration à l'hématoxyline au fer, dans le séminome du chien (1), le séminome au début chez le cheval (2), dans les cordons sexuels d'un embryon de cheval de 6 cm. 1/2 (3), dans la partie mâle d'un ovotestis humain (4) (cas communiqué par Lacassagne) : ici coloration triple par la méthode de Flemming, on note les différences nettes entre le cristalloïde des gonies souches qui est renflé et rigide et celui des cellules de Sertoli mince et ondulé, dans un séminome humain (5 à 8), dans un séminome du taureau (9 et 10). Le cristal apparaît en noir sur le fond clair du noyau.

transformation maligne ont d'autres localisations très variées (par exemple, médiastin, corps thyroïde, région rétro-péritonéale), dans lesquelles on ne rencontre jamais le séminome. La conception d'Ewing est, d'autre part, impossible à maintenir en présence des caractères distinctifs de la lignée souche du séminome, en particulier du cristalloïde (fig. 2 et 3), que j'avais

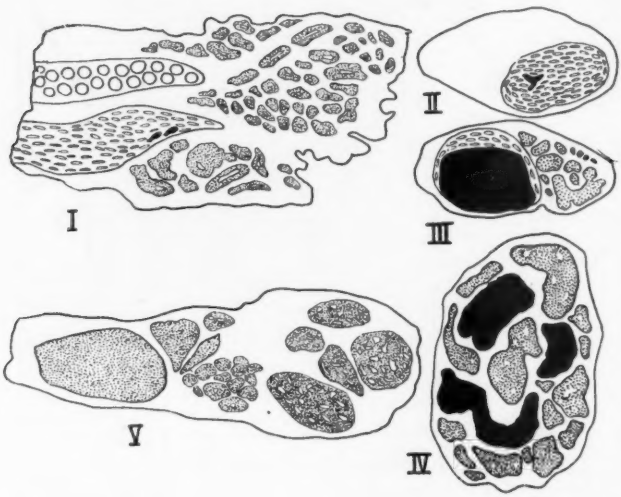

FIG. 4. — De I à IV on a représenté schématiquement la topographie de quatre embryomes (en gris) avec séminome secondaire surajouté (en noir). En I et II, petits nodules pluricentriques du séminome. En III, séminome plus volumineux (cas d'Hartmann-Peyron). En IV, intrication des deux tumeurs (cas Tuffier-Peyron). En V, volumineux embryome donnant (à gauche) un nodule de choriome qui simule le séminome.

découvert et signalé en 1922 chez l'homme et le chien. Je l'ai retrouvé depuis avec Blanchard, dans le séminome du cheval, et avec Drieux dans celui du taureau. On observe facilement les cristalloïdes dans les stades de début du séminome du chien à l'intérieur même des tubes séminifères comme dans les petits nodules de la tumeur constituée. De même on les voit en grand nombre dans les adénomes ou séminomes au début, du testicule descendu chez les vieux chevaux. La tumeur y prend naissance, par un processus de régénération pathologique observé avant moi par Masson et au cours duquel des tubes séminifères asper-

matogènes reconstituent des massifs d'éléments jeunes rappellant les cordons sexuels de l'embryon à la fois par leur forme, leur structure, et les potentialités évolutives de leurs éléments.

Les études fondamentales de H. de Winiwarter avaient montré que ce cristal présente des caractères différents dans les deux lignées goniale et sertolienne de l'adulte et peut ainsi servir à établir la filiation de leurs éléments. C'est en appliquant ces données à l'étude de l'involution et des tumeurs que j'ai été conduit à mettre en évidence le cristal, à la fois dans les gonies souches normales de la préspermatogénèse (fig. 2), puis dans le séminome et plus récemment dans les cordons sexuels de l'embryon de cheval (fig. 3, en 3). Je reconnais bien volontiers que la disparition ou l'inconstance du cristalloïde, au fur et à mesure que la dédifférenciation du séminome s'accentue, ne permet pas d'en faire, dans la pratique médico-chirurgicale, un élément indispensable au diagnostic du séminome. Mais ce fait ne diminue en rien la valeur qu'il présente pour établir la signification de la lignée souche. Je reviendrai ultérieurement sur les problèmes difficiles que soulèvent les rapports de cette dernière avec les deux lignées goniale et sertolienne de l'adulte.

Mais le fait anatomo-clinique qui a dû contribuer à induire en erreur Ewing, est la coexistence du séminome et de l'embryome que j'avais mise en évidence avec Hartmann et Ménétrier (1922) et qui est aujourd'hui confirmée par une série de cas nouveaux. Notre collègue, M. Pirot, directeur du laboratoire de l'hôpital de la marine militaire à Cherbourg, vient de m'en communiquer un nouvel exemple. La figure 4, représentant schématiquement une série de tumeurs, permet de suivre les stades successifs de développement de ce séminome surajouté et distinct, et je juge inutile de revenir sur la description donnée dans mon mémoire de mars 1936.

III. La question des tumeurs wolffiennes

Je n'ai aucun document nouveau à apporter en ce qui concerne les néoformations issues des voies excrétrices ; elles sont exceptionnelles et peuvent être reconnues par leur morphologie uniforme rappelant celle des tumeurs de l'épididyme. Par contre, en ce qui concerne les embryomes (ainsi que je le montre plus loin dans un mémoire en collaboration avec Limousin et Lafay), l'existence d'une variété maligne correspondant à la prolifération

des ébauches wolffiennes, et qui avait été admise à la suite de la description de P. Masson (*Précis des tumeurs*), doit aujourd'hui être écartée. Notre éminent collègue, se ralliant à la conception que nous exposons plus loin à propos de la polyembryonie, m'écrit qu'il abandonne sa première interprétation pour rattacher, comme moi, ces formations aux complexus beaucoup plus précoces, d'origine ectodermique, issus des boutons embryonnaires.

IV. La réaction d'Ascheim-Zondeck et son application au diagnostic des tumeurs du testicule

Je ne puis aborder ici cette question qui nécessiterait un exposé spécial. On se reportera à l'étude de Weil (1), dans laquelle la question est spécialement traitée. On y trouvera une étude critique comparant les résultats obtenus par divers auteurs américains (Ferguson, Hinman et Powell), et par les pathologistes danois de Copenhague (Bang, Hamburger et Nielsen). Selon moi, pour que la réaction conduise à des résultats précis, il faut y distinguer, mieux qu'on ne le fait souvent, les deux réactions des Prolan A et B. Il faut surtout la confronter avec les données de l'histopathologie négligées par la plupart des auteurs. Les simples variations numériques du Prolan A (telles du moins qu'elles sont envisagées par certains urologistes américains), n'ont qu'une faible valeur parce qu'elles ne sont pas confrontées avec la structure histologique. De même, les conclusions des auteurs de Copenhague, bien qu'appuyées sur des bases physiopathologiques très rationnelles, n'ont pas jusqu'ici éclairé la question autant qu'elles pouvaient le faire, parce que la classification histologique de leurs tumeurs est imprécise dans certains cas et devra être révisée dans d'autres, en tenant compte des notions exposées plus loin.

(1) Weil. — *Les tumeurs du testicule chez l'homme. Embryologie et pathologie générales* (Monographie XXII du Laborat. Peyron), Le François éd., 1936.

Sur quelques notions fondamentales dans l'étude des embryomes.

Facteurs d'organisation et polyembryonie

PAR

A. PEYRON, H. LIMOUSIN et B. LAFAY

Nos recherches sur l'analyse morphologique et l'origine des tumeurs à tissus multiples viennent de nous conduire, dans ces derniers mois, à des observations fondamentales permettant de préciser les caractères distinctifs entre les deux variétés : parasitaire (coccyx, épignathes), et parthénogénétique (ovaire, testicule). Les conceptions récemment développées par divers auteurs [Budde, Nicholson, Willis (1)] attribuant les embryomes à de simples malformations d'ordre local ou régional (par exemple une bifurcation ou bourgeonnement anormal de la ligne primitive, etc...) doivent être écartées, aussi bien pour l'une que pour l'autre de ces deux variétés.

En ce qui concerne l'embryome parasitaire coccygien, nous pouvons confirmer définitivement l'opinion, du reste ancienne, qui le rapportait à un jumeau parasite arrêté dans son développement. Au contraire, les embryomes testiculaires viennent de nous montrer une polyembryonie *comparable par sa précocité à celle des Hyménoptères qui est bien connue, en embryologie comparée,* depuis les études fondamentales de Marchal, mais elle est beaucoup plus accentuée, car elle se traduit par des générations successives de blastocystes ou boutons embryonnaires dont le nombre total peut atteindre plusieurs dizaines et parfois même plusieurs centaines de milliers au cours de l'évo-

(1) Les plus récentes de ces études sont celles de Willis : *Journ. of Pathology,* 1935, vol. 40 ; 1936, vol. 42.

lution de la tumeur. Nous n'allons pas, d'ailleurs, apporter ici un exposé complet ni même un résumé général de l'étude embryologique ou morphologique des tumeurs a tissus multiples, nous voulons simplement mettre en évidence l'importance des deux notions suivantes :

I. Existence d'un axe médian d'organisation et d'une extrémité céphalique dans les embryomes de la région coccygienne.

Nicholson et Willis, dans leurs études toujours importantes et documentées sur les embryomes, ont critiqué avec raison les caractères superficiels ou inexacts de certaines observations signalant la présence d'une extrémité céphalique ou caudale, d'un membre ou d'un organe ou région déterminés (mâchoire, vulve, mamelle). Ils ont souligné l'absence de squelette vertébral métamérisé et surtout de la motochorde pour contester l'assimilation de la tumeur à un embryon ou blastoderme distinct. Mais nous avons pu nous convaincre de la fragilité de ces déductions, par la constatation, dans une tumeur sacro-coccygienne congénitale, d'une glande hypophysaire avec ses deux lobes, et des vestiges du tractus pharyngo-hypophysaire.

L'un de nous [Peyron (1)], avait brièvement signalé ce fait, en notant que le lobe glandulaire montrait la structure endocrine habituelle, mais que la neuro-hypophyse avait toutefois un volume notablement plus réduit qu'à la fin de la vie fœtale.

Depuis lors, nous avons coupé en série la totalité du fragment assez volumineux (60 mm. sur 30), dans lequel un hasard favorable avait permis de découvrir la glande, et nous sommes convaincus que si on avait examiné les embryomes sur des coupes sériées, on aurait découvert des cas de cet ordre. Jusqu'ici, nous n'en avons trouvé aucun dans la littérature.

Nous avons pu reconstituer la région hypophysaire (2), avec ses gros troncs vasculaires et surtout y reconnaître de nombreux vestiges du tractus pharyngo-hypophysaire disséminés dans les méninges molles (fig. 1 et 2), entre les formations cérébroïdes ou même à l'intérieur de ces dernières.

Ces ébauches neuro-embryonnaires constituant la majeure

(1) PEYRON. — *C. R. Soc. Biol.*, 1929, tome CII, p. 934.
(2) PEYRON et LAFAY. — *C. R. Soc. Biol.*, 1936, t. CXXIII, p. 469.

partie de la tumeur sont entremêlées de microkystes et d'amas épithéliaux d'origine variable ecto et entodermique. Les vestiges

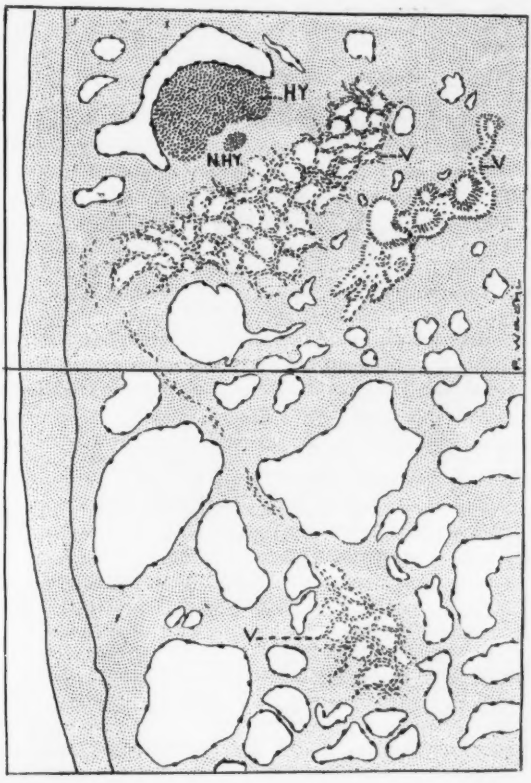

FIG. 1. — Dans la moitié supérieure on reconnait le lobe glandulaire (HY) et la neuro-hypophyse (NHY). Au-dessous et à droite, vestiges du tractus (V) ; dans la moitié inférieure (point pris assez loin du précédent), plusieurs groupes de vestiges (V) sont entourés de nombreux vaisseaux (cavités vasculaires en blanc).

du tractus issus de l'ébauche ectodermique pharyngée sont beaucoup plus nombreux et polymorphes que sur un fœtus normal, ils montrent, suivant les points, un revêtement cubocylindrique régulier avec des ébauches glandulaires de type pharyngé, des

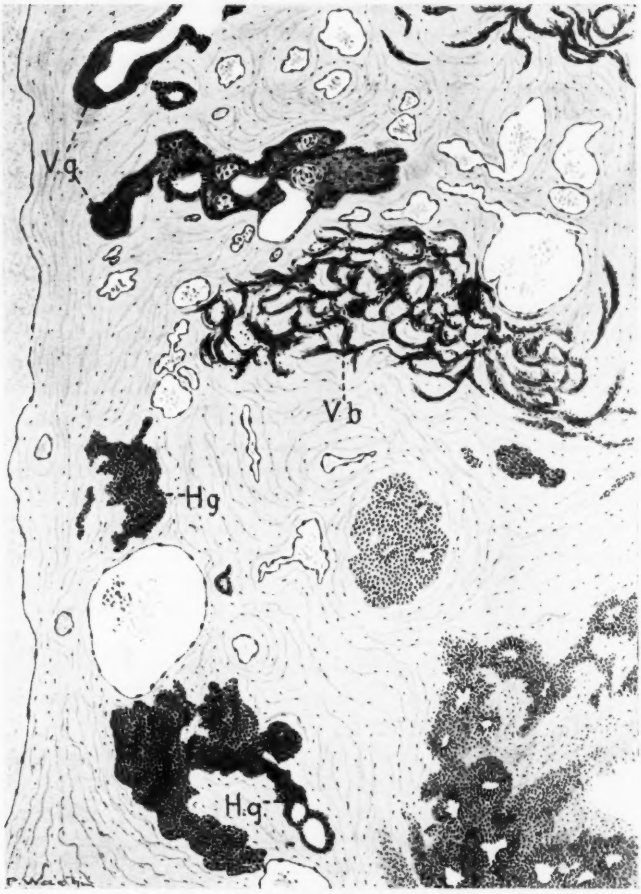

FIG. 2. — Autre point de la région hypophysaire de l'embryome (d'après une section voisine). VB, vestiges du tractus pharyngo-hypophysaire offrant une structure indifférenciée d'apparence baso-cellulaire, réticulée ou fusiforme ; Vg, vestiges de type glandulaire ; Hg, différentes parties du lobe glandulaire de l'hypophyse : l'une d'elles montre un microkyste glandulaire ; dans l'angle inférieur droit de la figure, formations cérébroïdes.

bourgeons épithéliaux massifs et des petits cordons irrégulièrement réticulés à éléments fusiformes ou étoilés. Il faut noter que

les microkystes s'observent surtout dans les méninges molles et à la périphérie assez irrégulière du lobe glandulaire auxquels certains restent rattachés, tandis que les massifs ou cordons pleins infiltrent surtout le tissu nerveux.

Cette tumeur est ainsi *constituée exclusivement par des ébauches dérivées de la partie céphalique* du jumeau parasite : cerveau antérieur et intermédiaire (hypophyse), intestin antérieur ou moyen de l'exclusion des ébauches hépato-pancréatiques qu'on retrouve parfois associées dans les embryomes du coccyx alors qu'elles sont exceptionnelles dans ceux du testicule. En somme, le seul caractère spécial de la tumeur est la prédominance encore plus marquée que normalement des formations neuro-embryonnaires cérébroïdes.

Ainsi constitué, notre embryome ne saurait manifestement être attribué, comme le croient les auteurs plus haut cités, à une malformation de caractère local ou régional. Par exemple, l'hypothèse d'un bourgeonnement ou bifurcation anormale de la ligne primitive, ne saurait être envisagée avec vraisemblance qu'au cours de la migration cranio-caudale du nœud de Hensen. Mais, dans ce cas, les ébauches anormales ou surnuméraires pouvant en résulter seraient celles des formations uro-génitales (pro, méso ou métanéphros, cloaque, glandes génitales), qui précisément font presque toujours défaut dans ces embryomes. Au début de ses recherches, il y a 50 ans, le regretté professeur Tourneux avait émis une conception de même ordre attribuant l'origine des tumeurs sacro-coccygiennes à l'amas résiduel ou centre nodal situé à l'extrémité de l'appendice caudal primitif et constitué par la fusion du segment terminal des trois ébauches neuro-ectodermique, chordale et entodermique. On pouvait ainsi expliquer l'association de dérivés issus des divers feuillets et la prédominance éventuelle de l'un de ces derniers. *Mais l'éminent embryologiste de Toulouse avait ultérieurement abandonné cette hypothèse* pour des raisons diverses qu'il communiqua oralement à l'occasion de la visite que l'un de nous (Peyron) put lui faire en 1917. De même, nous écarterons, comme sans fondement, les interprétations de divers auteurs (par ex. Cornil et Mosinger), qui ont considéré comme des vestiges du canal neurentérique les simples microkystes endodermiques intestinaux de l'embryome, parfois fistulisés et communiquant avec le rectum, d'une part, et l'épiderme de l'autre. D'une façon générale, les diverses hypothèses attribuant ces embryomes à une malformation secondaire locale ou régionale du blastoderme qui a

engendré le porteur sont inapplicables du fait que la tumeur est ordinairement constituée par les *seules ébauches de la partie céphalique d'un embryon.* Mais la démonstration, dans notre cas, de l'hypophyse et de vestiges du tractus pharyngé, va nous permettre d'apporter des précisions nouvelles en rapprochant ces faits des notions actuellement établies sur le rôle de l'organisateur. Alors que Spemann soutient l'existence de deux centres distincts, l'un pour la tête, l'autre pour le tronc, Wintrebert a développé la conception d'un seul centre organisateur représenté initialement par la plaque pré ou prochordale et *transmettant par propagation le pouvoir inducteur aux centres secondaires.* Elle nous paraît cadrer plus exactement avec les dispositions de notre cas, et, de façon générale, avec toute la morphologie des embryomes. L'action organisatrice de la plaque prochordale suffit en effet à expliquer, sans l'intervention de la motochorde, la genèse des ébauches habituellement observées : ébauches cérébrales issues du segment antérieur de la plaque neurale, ébauches intestinales, pulmonaires et hépato-pancréatiques issues de l'intestin antérieur ou moyen. En outre, dans notre cas particulier, on comprend facilement la présence des vestiges du tractus provenant de l'ectoderme bucco-pharyngé et surtout la topographie normale des deux ébauches hypophysaires dont la genèse initiale est spécialement sous la dépendance de la plaque. Cet ensemble de faits implique l'action d'un facteur d'organisation localisé à cette dernière. L'étude détaillée de la topographie et de l'évolution de la plaque prochordale chez les mammifères ne saurait trouver place ici. On se reportera aux chapitres I et IV du travail de Piraud (La notochorde. Embryologie générale et expérimentale. Vestiges et tumeurs. Monographie XVII du laboratoire Peyron, 450 pages, avec 115 figures, Le François, éd. 1933).

Indiquons simplement que la plaque située en avant de l'ébauche chordale fut longtemps confondue avec cette dernière. Par exemple Hubrecht (1890) envisageait, sous le nom de plaque protochordale, une formation très étendue donnant à la fois la chorde, du mésoderme et du mésenchyme, et qui précédait dans son apparition la ligne primitive elle-même. Brachet attribuait à l'endoderme dans le développement de l'extrémité céphalique un rôle prédominant qui, depuis, n'a pas été confirmé. Cette notion était liée à sa conception de la division du corps de l'embryon en trois segments d'apparition successive, acro, céphalo et notogénétique. Au premier correspond sa plaque proto ou

préchordale, ébauche endodermique moins étendue que celle d'Hubrecht, car elle n'engendre pas la chorde, mais seulement le fond et la paroi ventrale du cul-de-sac antérieur de l'intestin avec la mésoblaste prémandibulaire ; à la céphalo-genèse correspond un endoblaste céphalique qui donne la chorde sur la ligne médiane et sur les côtés le mosoderme, ainsi que les parois latérales du pharynx. Le professeur Hill, en particulier dans les travaux de ses élèves, miss Parker (sur les Marsupiaux, 1917), et Aasar (sur le Lapin, 1931), adopte une conception plus restreinte et précise de la topographie de la plaque. Il souligne qu'elle ne donne pas naissance à la chorde et note que sa longueur diminue rapidement tandis que celle de l'ébauche chordale augmente sans qu'on puisse en déduire qu'elle contribue à la formation de cette dernière ; la plaque ne donnerait pas latéralement de mésoderme, contrairement à ce qui s'observe à la partie antérieure (ou processus céphalique), de l'ébauche chordale.

En somme, chez les mammifères, on s'accorde aujourd'hui à reconnaître l'origine et l'évolution spéciale de la plaque qui avait été longtemps considérée à tort comme un prolongement antérieur de la chorde. Contrairement à cette dernière, elle disparaît après transformation mésenchymateuse. Chez les amphibiens, où la question a pu être étudiée expérimentalement, l'origine ectodermique de la chorde est aujourd'hui établie (*contrairement aux descriptions de nombreux manuels qui continuent à lui attribuer une origine entodermique*). Selon Wintrebert, la plaque et la chorde représentent des segments successifs d'une même ébauche venue de la lèvre dorsale du blastopore, et, s'ils doivent être distingués, c'est moins par leur topographie ou celle de leurs dérivés que par leur différenciation évolutive. La plaque plus précoce s'étale en surface, elle engendre à la fois de l'endoderme par son assise profonde et du mésoderme par son assise superficielle, l'un et l'autre possédant ainsi un pouvoir d'organisation. Au contraire, la chorde ou processus céphalique donne seulement du mésoderme, son pouvoir inducteur qu'elle a reçu de la plaque reste plus localisé *parce qu'elle résulte d'une concentration d'éléments cellulaires sur la ligne médiane.* Ces considérations embryologiques étaient indispensables pour envisager les hypothèses que soulève dans notre cas l'existence de l'hypophyse et de son pédicule pharyngé. L'axe embryonnaire dont l'existence est ainsi établie pourrait être attribué à une ébauche chordale ayant disparu rapidement par régression et dédifférenciation secondaire, mais ce serait là une pure hypothèse, surtout pour le second point. Au contraire, la disparition

de l'ébauche chordale par transformation mésenchymateuse est bien établie à l'état normal. On peut donc considérer que la plaque a joué ici son rôle temporaire d'organisation, et il est permis provisoirement d'admettre *l'absence initiale d'une ébauche chordale reconnaissable* dans les embryomes. La conception de Wintrebert nous paraît expliquer facilement cette discordance térato-logique dans l'évolution des deux ébauches qui, normalement, sont reliées l'une à l'autre par propagation de l'induction du centre organisateur prochordal à la chorde.

Les phénomènes d'organisation dans les embryomes parasitaires proviendraient donc de la seule action de la plaque prochordale originellement étalée débordant largement la voûte de l'intestin céphalique et pouvant exercer facilement son action inductrice à la fois sur l'ectoderme qui la recouvre et sur l'entoderme sous-jacent. Le développement de la chorde serait au contraire gêné et même arrêté en raison des obstacles que rencontrerait, dans ce blastoderme tératologique, le processus de concrescence décrit par Vogt chez les amphibiens et par lequel les éléments destinés à engendrer la chorde convergent sur la ligne médiane ; des difficultés mécaniques de même ordre s'opposant au recul de la ligne primitive et du nœud de Hensen, peuvent expliquer *l'absence ou la grande rareté, dans les embryomes, des ébauches de la région du tronc* (vessie, cloaque, rein, glandes génitales).

En résumé, et bien que notre cas soit encore unique, nous pensons qu'il permet d'appliquer à la morphologie des embryomes parasitaires la notion d'un axe d'organisation limité à la région céphalique et qui correspondrait à la plaque prochordale. Toutefois, l'étalement de cette dernière permet d'envisager, outre le développement d'ébauches strictement médianes, comme l'hypophyse, celui d'ébauches latérales ventrales ou même caudales, sans que la chorde elle-même fasse son apparition.

Il nous reste maintenant à signaler, pour compléter cette démonstration, les données fondamentales apportées par la génétique : on connaît des familles dans lesquelles l'apparition héréditaire de jumeaux monozygotiques s'accompagne de la production fréquente d'embryomes du type parasitaire intéressant tantôt le coccyx, tantôt la région de la face (épignathes). Il en était ainsi dans l'observation célèbre de Luksche et Ringelhaus ; l'hérédité y fut vérifiée pendant trois générations et on trouve dans la troisième deux frères, l'un mort-né avec un embryome parasitaire volumineux de la frontière fronto-nasale,

l'autre ayant survécu parce la tumeur s'était réduite chez lui à un simple angiome de la région frontale. Les faits de cet ordre confirment l'origine gémellaire en éliminant définitivement l'hypothèse d'une simple malformation locale ou régionale.

II. — Présence et reconstitution de boutons embryonnaires multiples dans les embryomes du testicule. Polyembryonie intravasculaire, et métastases à tissus multiples (1).

On connaissait, depuis les recherches de Léo Lœb, l'existence dans l'ovaire des mammifères, en particulier le cobaye, des complexus parthénogénétiques, mais ils sont très rares et parfois très difficiles à distinguer des processus dégénératifs de l'atrésie, car ils s'arrêtent ordinairement au stade de blastomères et n'atteignent qu'exceptionnellement celui des boutons embryonnaires ou des feuillets blastomériques. L'un de nous, en collaboration avec Lelièvre et Corsy, a étudié, dans ces *Bulletins* (nov. 1927), un cas qui empruntait un intérêt particulier à l'envahissement du tissu d'un corps jaune et des vaisseaux des parties centrales de l'ovaire par le trophoblaste. Dans la glande génitale de l'homme, le développement tératologique d'un œuf pouvait être envisagé théoriquement depuis la mise en évidence du tissu placentaire dans les embryomes du testicule. Toutefois, les premiers stades du blastoderme tératologique engendrant la tumeur n'avaient pas encore été reconnus ni même soupçonnés. Deux d'entre nous (Peyron et Limousin) viennent de le découvrir dans sept tumeurs (soit approximativement 1/10 des cas qui ont pu être étudiés sur coupes sériées) et cette identification a pu être faite après l'étude d'un premier cas d'embryome polyvésiculaire décrit antérieurement dans ces *Bulletins* (janvier 1936).

On peut ainsi reconnaître, du moins provisoirement, deux formes dans cette polyembryonie tératologique : l'une très rare est celle de l'embryome polyvésiculaire pur, dont nous avons décrit et figuré les vésicules constituées de deux feuillets et noyées dans un mésoderme extra-embryonnaire. Ici, la polyembryonie se traduit par des générations successives de vésicules filles issues d'un bourgeonnement paraissant synchrome ou consécutif à l'individualisation des feuillets primaires (fig. 7), et

(1) Peyron et Limousin. — *Série de notes préliminaires à l'Acad. des Sc.*, 28 sept. 1936 et 26 oct. 1936. — *Id., C. R. S. B.*, 17 oct. 1936, p. 409.

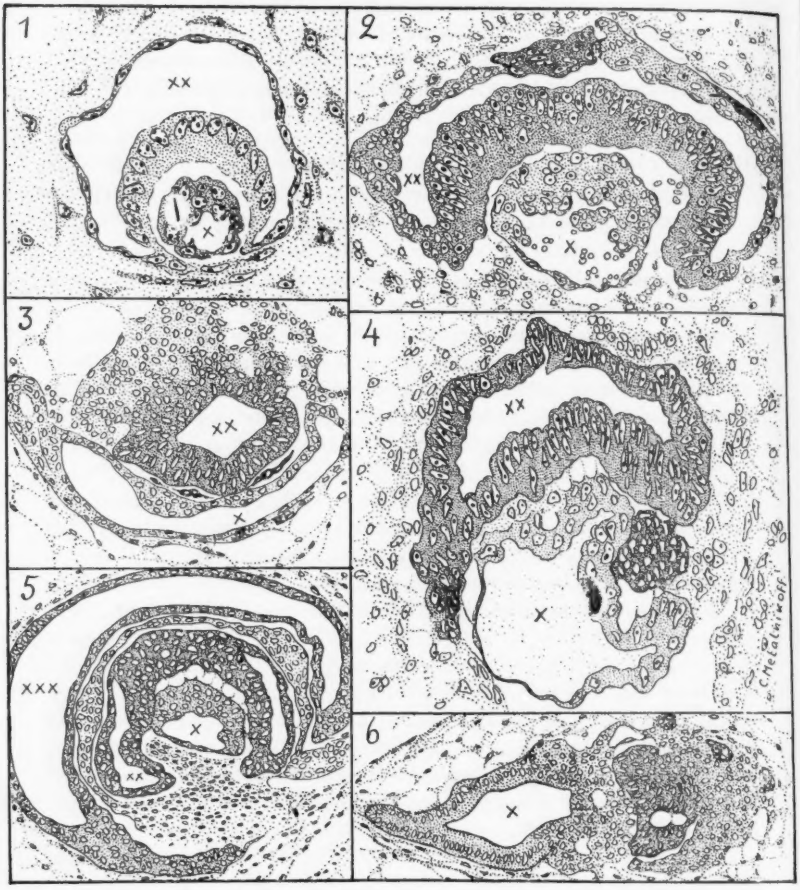

FIG. 3. — Montre la disposition des deux vésicules embryonnaires dans un des plus jeunes œufs humains jusqu'ici connus et dans nos tumeurs polyembryoniques du testicule.

En 1 : œuf de Miller, en place dans l'utérus, l'assise trophoblastique périphérique n'a pas été figurée ici, on voit au sein du mésenchyme primitif les deux vésicules amnio-ectodermique (*xx*) et entoblastique (X) (fig. légèrement schématisée d'après les microphotos du professeur Streeter).

En 2 : les deux vésicules dans un embryome testiculaire (sujet de 19 ans) : sur la voûte amniotique en deux points, petits amas syncytiaux de trophoblaste en voie de pénétration.

nettement postérieur, par conséquent, au stade du bouton embryonnaire qui les précède. En effet, les boutons ne se retrouvent en aucun point de cette tumeur ; ce processus serait comparable à la polyembryonie plutôt tardive ou secondaire du blastoderme du tatou, bien connue depuis les études de Fernandez, Newmann et Patterson. Cette variété est exceptionnellement rare et de toutes les études antérieures sur les embryomes, aucune ne montre des figures qui puissent y correspondre ; nous n'en avons pas d'autre exemple sur les 150 tumeurs de notre matériel. La signification des feuillets respectivement désignés comme ectoderme et entoderme dans ce mémoire préliminaire sera d'ailleurs précisée ultérieurement grâce à la comparaison avec les cas, moins rares, du groupe suivant pour lesquels le matériel a pu être fixé dans de meilleures conditions. De ce fait, l'interprétation des figures du mémoire précédent et celle des figures 34 à 37 de la monographie de Weil est destinée à être rectifiée en ce qui concerne notamment la signification de l'ébauche d'apparence neurale présentée par une des vésicules, et qui exige une reconstruction.

La seconde variété de polyembryonie est caractérisée par la présence des boutons embryonnaires, dont la signification et les homologies ont pu être définitivement établies. Ils sont généralement très nombreux (plusieurs centaines à plusieurs milliers) ; leur nombre dans chacune des sept tumeurs étudiées est d'ailleurs difficile à fixer avec précision, car ils n'ont qu'une existence

---

Suite de la légende fig. 3

En 3 : autre tumeur. Bouton sectionné transversalement et sur lequel on reconnaît (en gris foncé) le mésoderme, de chaque côté de la ligne primitive ; au niveau de cette dernière, l'ectoderme épaissi et pluristratifié est au contact de l'endoderme (sujet de 18 ans, cas 11013).

En 4 : même tumeur, bouton montrant entre les deux vésicules (à droite) l'amas mésodermique de coloration plus foncée ; le petit diverticule qu'on aperçoit en haut à la partie moyenne du massif amnio-ectodermique, et qui lui donne la forme d'un casque à pointe, correspond à l'origine du canal amniotique.

En 5 : autre tumeur. Homme, 34 ans ; bouton montrant à la périphérie de la vésicule amnio-ectodermique une grande vésicule cœlomique, *x.x.x* ; les trois vésicules paraissent ici emboîtées l'une dans l'autre.

En 6 : même tumeur que dans les figures 3 et 4. Vésicule entoblastique de forme allongée avec différenciation plus avancée que celle de la vésicule amnio-ectodermique. Dans le blastème mésenchymateux périphérique, à droite, trois petits amas syncytiaux de trophoblaste.

temporaire et se reconstituent au fur et à mesure qu'ils disparaissent, *aussi bien dans la tumeur primitive que dans ses métastases ;* le rythme d'accroissement doit d'ailleurs varier suivant la période envisagée. Un de ces embryomes renferme approximativement plusieurs dizaines de milliers de boutons, si on en juge d'après le volume des fragments complètement coupés en série, et le nombre moyen des boutons sur chaque préparation. On peut dès lors évaluer à plusieurs centaines de mille le nombre total des boutons apparus au cours de son évolution (deux ans au minimum d'après les signes cliniques).

Nous n'avons pas observé jusqu'ici les boutons dans les embryomes de l'ovaire et *ils y seront sans doute difficiles à retrouver,* en raison de l'évolution assez rapide vers le type adulte de ces embryomes (qui semble liée aux particularités anatomiques de l'organe). Les boutons (fig. 3) sont formés par deux massifs cellulaires juxtaposés : *a*) l'un amnioectodermique, d'apparition précoce, se creuse rapidement d'une cavité régulière ; on le reconnaît à sa forme en dôme ou en coupole et surtout au contraste entre son plancher épais et sa voûte amincie ; *b*) l'autre, d'apparition plus tardive, ordinairement inclus dans la concavité du précédent, représente l'entoblaste primitif ; sa cavité est plutôt irrégulière, et mal délimitée ; parfois, elle s'agrandit et enveloppe le massif précédent.

D'autre part, on peut retrouver sur une section sagitale favorable un petit amas cellulaire excentrique d'aspect dense assez nettement individualisé malgré que sa périphérie s'incorpore progressivement au mésoderme extraembryonnaire. Il correspond à l'amas ou ébauche mésodermique figuré par Hill dans l'œuf des primates même. On peut observer, à la partie moyenne, entre les deux cavités, une assise irrégulière plus ou moins épaissie, pouvant correspondre, suivant les points de la section et suivant les cas, à la plaque prochordale, à la chorde ou au mésoderme axial. Nous avons retrouvé plusieurs fois, au niveau de boutons ou de vésicules, qu'un hasard favorable avait permis de sectionner transversalement une ligne primitive et une ébauche de canal chordal.

La signification des deux massifs ou vésicules ecto- et entoblastique se trouve confirmée par *leur association constante au sein d'un blastème mixte,* mésenchymateux en certains points et trophoblastiques en d'autres. Le trophoblaste du bouton, lorsqu'il est différencié est constitué par de petits syncytiums acidophiles

qui se dissocient ou s'accroissent rapidement. Mais, malgré leur topographie en apparence irrégulière, on réussit parfois, dans une section sagittale, à reconstituer approximativement la coque trophoblastique initiale entourant le bouton. On peut également

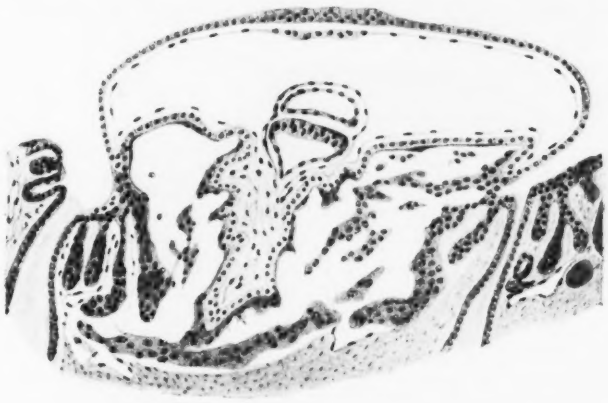

FIG. 4. — Empruntée à la monographie du professeur Hill, représente le blastocyte d'un singe (Semnopithecus) étudié par Selenka. En suivant la figure de haut en bas, on trouve l'enveloppe trophoblastique montrant une zone épaissie, le cœlome extra-embryonnaire (aminci et en pointillé) dans lequel fait saillie la vésicule entoblastique. La vésicule amnio-ectodermique montre un prolongement (canal amniotique) qui s'engage dans le mésenchyme ; toute la partie moyenne de la figure est occupée par le trophoblaste en voie de fixation dans la paroi utérine, et dont on reconnaît par place les deux assises (cellules de Langhans et syncytium en bourgeons). C'est seulement aux deux extrémités, à droite et à gauche, qu'on retrouve la muqueuse utérine et ses glandes.

Cette figure doit être spécialement rapprochée des trois vésicules concentriques représentées en 5 dans la figure 3. Les boutons de nos embryomes sont également inclus dans le mésoderme primitif, mais ce dernier y reste plus dense, et il est rare d'y observer un clivage complet engendrant un cœlome aussi étendu qu'ici.

vérifier que ces syncytiums trophoblastiques ont des connexions précoces, à la fois topographiques et génétiques, avec la voûte amniotique, alors que leurs rapports avec la vésicule entoblastique sont plutôt accidentels et secondaires à l'accroissement de cette dernière.

L'identification de chacune des vésicules constituant le bouton peut être parfois difficile, en raison de l'irrégularité de leur bour-

geonnement secondaire. En général, on reconnaît le massif entoblastique d'après les caractères suivants.

Il ne s'individualise et surtout ne forme une cavité continue qu'assez tard, celle-ci reste longtemps irrégulière et mal délimitée, alors que la cavité amnio-ectodermique a une configuration déjà typique ; un autre caractère encore plus important est la

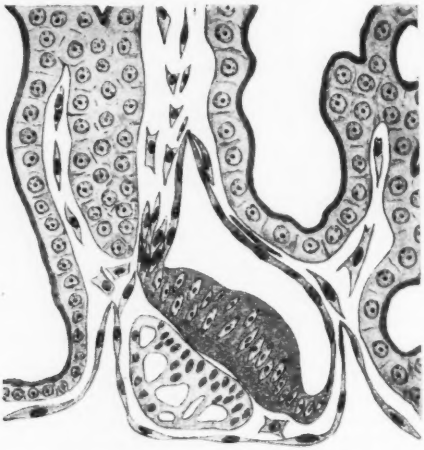

FIG. 5. — Empruntée à Hill et Florian. Montre, d'après la comparaison de deux sections longitudinales médianes, la structure d'un œuf de singe (*Nasalis larvatus*) étudié par Selenka. En haut et sur les côtés, on voit le trophoblaste, au milieu la vésicule ectodermique avec son plancher épaissi et un diverticule correspondant au canal amniotique. Au-dessous, la vésicule entoblastique dont la lumière n'est pas encore complète et qui fait saillie dans le cœloma, comme celle de la figure précédente. Les images de cet ordre se retrouvent presque identiques dans nos embryomes, sauf en ce qui concerne l'assise trophoblastique qui n'est jamais aussi régulière ni continue.

présence habituelle sur les faces ventrales et latérales de la vésicule entoblastique de formations cœlomiques creuses ou réticulées ; on peut voir des bourgeons vasculaires de l'angioblaste cœlomique refouler vers la lumière de la vésicule son revêtement aminci qui devient alors papillifère (fig. 6).

Ainsi constitués, les boutons embryonnaires des tumeurs offrent une identité frappante, à la fois topographique et histologique avec les boutons embryonnaires des primates (fig. 4 et 5),

tels qu'on les trouve décrits dans la monographie du prof. Hill (1) et avec les jeunes blastodermes humains (Miller, Grosser, von Mollendorf, Stieve, etc.). Il peut paraître surprenant *qu'ils aient*

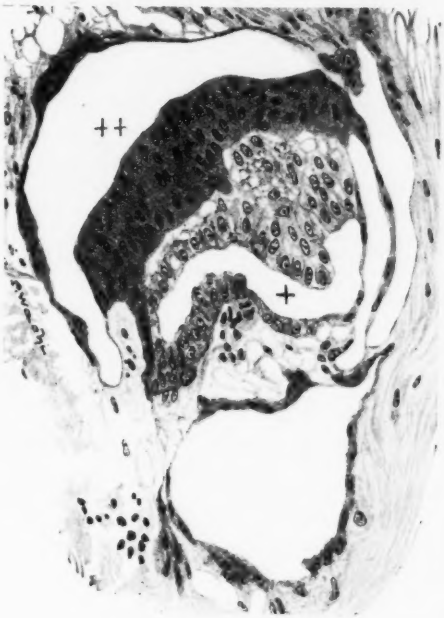

FIG. 6. — Bouton d'un de nos embryomes montrant nettement les différences de configuration et de structure des deux vésicules ectodermique (en haut) et entoblastique (en bas). Cette dernière est en rapport par sa face ventrale avec une cavité cœlomique et on remarque un petit bourgeon de l'angioblaste cœlomique refoulant la paroi vésiculaire qui prend une apparence papillifère.

été entièrement méconnus jusqu'ici par les pathologistes : le fait peut s'expliquer en partie par la rareté des boutons absolument typiques ; la plupart, en effet, se désagrègent rapidement engendrant des microkystes plus ou moins irréguliers, qui correspon-

(1) Developmental History of the Primates. *Croonian lecture Philosophical Trans. of the Roy. Soc. of London*, Série B, vol. CCI, 1932.

uent aux ébauches de nature variable (entodermique, ectodermique et neuroectodermique), observées depuis longtemps dans

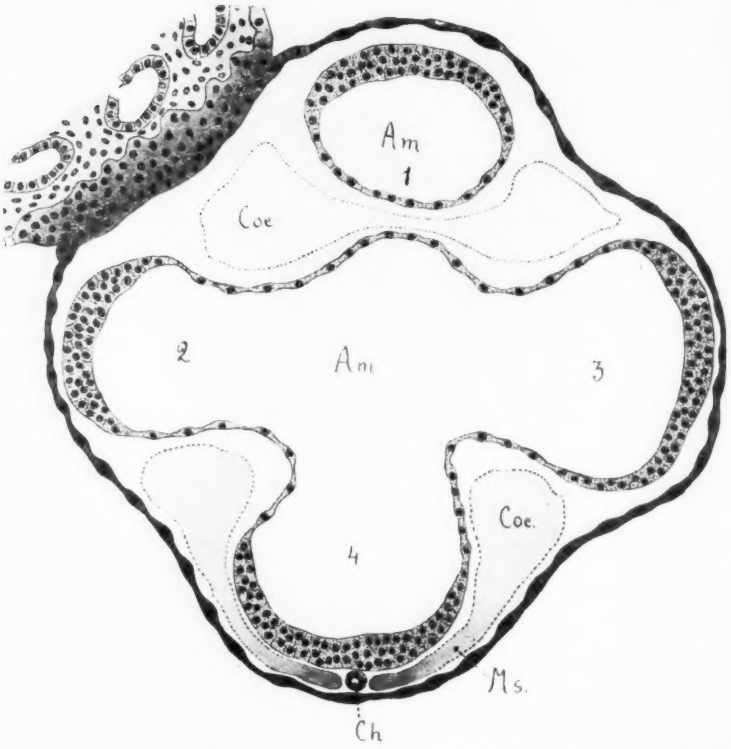

FIG. 7. — Figure schématique destinée à montrer dans le blastoderme du Tatou la topographie des quatre jumeaux monozygotiques et les analogies entre le bourgeonnement ou fissuration de leur vésicule amnio-ectodermique primitive et celui des microkystes de l'embryome poly-vésiculaire. La paroi utérine est représentée avec ses glandes en haut et à gauche. Le trophoblaste est en connexion ici avec l'endoderme qui est aplati et en noir (inversion des feuillets). Entre les deux feuillets primordiaux, on a représenté en gris plus ou moins foncé les somites mésodermiques et le cœlome (COE).

ces tumeurs, mais dont le mode d'origine n'avait pu jusqu'ici être précisé. Les formations cœlomiques en particulier étaient

restées le plus souvent méconnues. Cette désagrégation ordinairement rapide des boutons explique qu'ils fassent complètement défaut dans les 9/10 des embryomes, et même dans les cas favorables de larges coupes sériées sont indispensables pour préciser leur topographie, ainsi que la distinction du trophoblaste et du mésenchyme à leur périphérie. Le mode de division des boutons déjà constitués est beaucoup plus facile à observer que la genèse ou reconstitution de leurs stades jeunes aux dépens de microkystes ou d'un blastème indifférencié. Nous avons observé des cas de scission symétrique offrant l'aspect typique d'un blastocyste de gémellité uni-ovulaire (fig. 8) : ici, l'hypothèse de deux boutons embryonnaires distincts et secondairement accolés est facile à éliminer en *raison de la symétrie en miroir des deux vésicules amnio-ectodermiques ;* mais on observe beaucoup plus souvent des boutons dont la vésicule amnio-ectodermique est irrégulièrement ramifiée ou lobée. Par exemple celle de la figure 8 montre trois bourgeons ou lobes en voie de séparation et dont chacun est accompagné d'une vésicule ento-blastique rudimentaire. La comparaison toujours sur coupes sériées, de nombreuses images de cet ordre permet de reconstituer les stades successifs de ce processus de bourgeonnement et montre qu'il est dirigé par la vésicule ectodermique. Nous n'avons rencontré en aucun point des dispositions vraiment favorables à l'hypothèse, soutenue par divers auteurs, du rôle organisateur de l'endoderme, *du moins à ce stade précoce. La division de la vésicule entoblastique est toujours secondaire et parfois inconstante.*

Le genèse des nouveaux boutons aux dépens d'une lignée souche indifférenciée est évidente, mais ses variétés topographiques multiples ne sont pas également nettes ou faciles à mettre en évidence : souvent les boutons paraissent provenir de petits tractus pleins, ou irrégulièrement réticulés dont l'origine échappe. Nous venons d'observer récemment les dispositions plus rares et si démonstratives de la fig. 8, côté gauche, établissant le bourgeonnement d'un microkyste à revêtement fertile et jusqu'ici nous les retrouvons seulement dans la tumeur primitive. Il s'agit de kystes parfois très étendus et irréguliers dont le revêtement indifférencié s'épaissit temporairement et engendre des boutons qui s'égrènent ensuite dans le mésenchyme interstitiel et s'y différencient. Leur cavité amnio-ectodermique correspond à la lumière du kyste dont elle représente un diverticule. La délimitation du mésoderme peut même s'effectuer dans ces

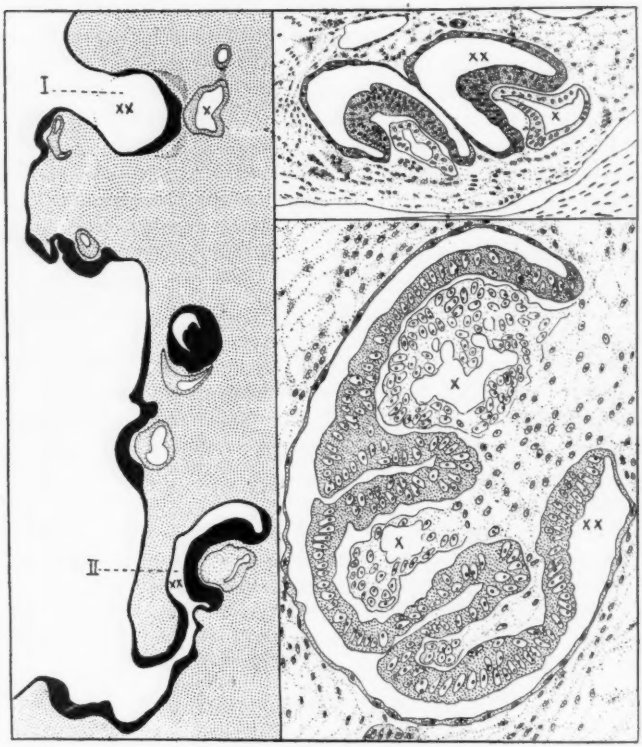

FIG. 8. — *Embryome testic.* — En haut et à droite, division achevée d'un bouton embryonnaire ; les deux vésicules amnio-ectodermiques (XX) encore adossées offrent une symétrie en miroir. Chacune d'elles montre incluse dans la concavité épaissie de son plancher une petite vésicule entoblastique (X) ; à la périphérie du bouton, enveloppe discontinue de trophoblaste de caractère indifférencié ou syncytial suivant les points (homme 34 ans, cas 10619).

En bas et à droite : autre cas d'embryome, vésicule en division montrant un contraste beaucoup plus accentué entre la voûte amniotique épaissie et le plancher. Trois lobes secondaires sont en voie de constitution, chacun étant pourvue d'une vésicule entoblastique encore rudimentaire.

A gauche, même cas, petit segment d'un microkyste dont la paroi indifférenciée essaime des boutons dans le mésoblaste interstitiel extra-embryonnaire. Entoblaste en pointillé ; ectoblaste en noir. Au niveau des boutons 1 et 2, la communication de la cavité amniotique avec celle du blastocyste n'a pas encore disparu. En 1, la délamination du mésoblaste intra-embryonnaire (peu nette sur la figure) est déjà réalisée (cas 11013).

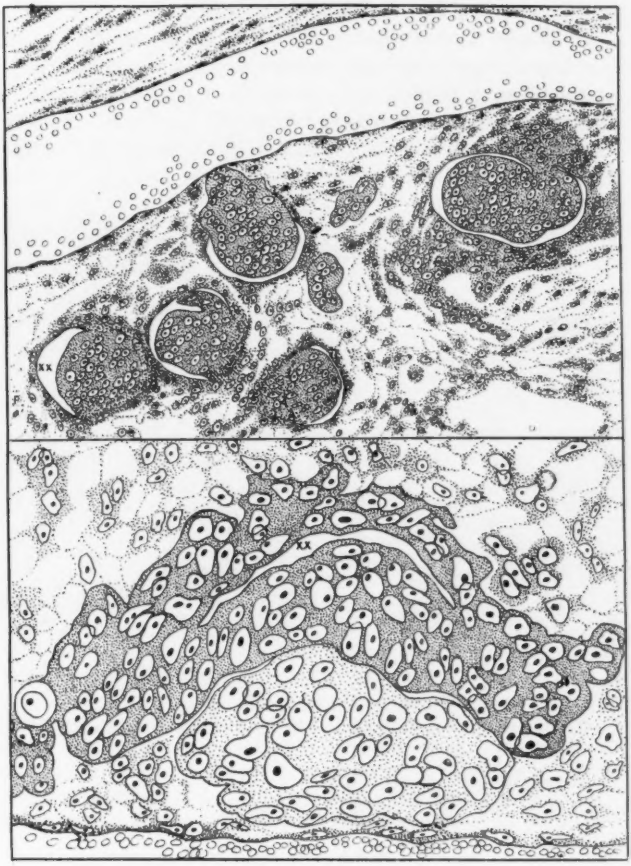

FIG. 9. — Même cas. Dans la moitié supérieure de la figure on voit la périphérie d'un noyau embolique situé à l'intérieur d'une veine, les petits boutons embryonnaires ont encore un aspect indifférencié ; la délamination de l'amnios est en cours ; en bas, vue à un plus fort grossissement d'un bouton en voie de différenciation ; on y reconnaît la vésicule amnio-ectodermique et le massif entoblastique ; la première est désignée par *xx* (cas 11013).

boutons, avant qu'ils soient complètement séparés de la paroi matricielle. Mais, à côté de ce processus de bourgeonnement

irrégulier on constate que d'autres blastocystes généralement plus petits que les précédents, et dont la surface de section est rectangulaire, engendrent des boutons symétriquement disposés, à la suite d'un bourgeonnement s'effectuant suivant des axes perpendiculaires les uns aux autres.

Ce dernier processus, sur lequel nous reviendrons ultérieurement, offre un intérêt spécial en raison de ses homologies

FIG. 10. — Tissu rénal dans un embryome sacro-coccygien, préparation communiquée par Bonnard. On reconnaît les tractus compacts ou réticulés du blastème ainsi que des ébauches glomérulaires à divers stades. Celle de la partie moyenne rappelle par le contraste entre ses deux parois, l'une épaissie, l'autre endothéliforme, la vésicule amnio-ectodermique des boutons embryonnaires ; ainsi s'explique que ces derniers aient pu être méconnus et pris pour des ébauches wolffiennes.

évidente, avec la mode de division du blastoderme polyembryonique du tatou.

Mais le fait encore plus curieux qu'il nous reste maintenant à mettre en évidence, est celui du passage et de la multiplication, dans les vaisseaux sanguins des petits embryons ou boutons polyvalents. Ce processus qui va éclairer toute l'évolution anato-clinique des tumeurs secondaires ou métastastatiques, avait complètement échappé — comme les précédents, — aux pathologistes et aux chirurgiens. Jusqu'ici, nous ne l'avons observé que dans un seul cas, en étudiant sur coupes sériées, l'infiltration des vais-

seaux spermatiques à la périphérie d'un embryome malin. On y observe, dans les veines et parfois dans les artères, de nombreuses embolies néoplasiques, offrant les plus grandes variations dans leurs dimensions, la nature et le degré d'organisation de leur trame interstitielle (fibrine, mésenchyme, néo-vaisseaux, etc.) ainsi que dans les adhérences secondaires, à la paroi vasculaire.

FIG. 11. — Embryome malin du testicule, cas Mathieu et Limousin. Prolifération irrégulière des vésicules amnio-ectodermiques. Au milieu, une image rappelant celle des ébauches glomérulaires dans les tumeurs du blastème rénal (cas 10619).

La volumineuse embolie veineuse, dont notre figure 9 représente seulement un segment, renferme plusieurs dizaines de boutons, les plus typiques, siégeant à la périphérie au contact du sang, dont les sépare seulement l'endothélium. Dans le point figuré, ils montrent tous de faibles dimensions et paraissent être au même stade de développement ; *leur configuration et leur aspect indifférencié, rappellent ceux d'un morula.* Leur signification spéciale est confirmée par les particularités suivantes ; *a,* présence constante, à leur périphérie, d'une cavité amniotique *en voie de creu-*

sement par délamination : b, présence, en d'autres points, de l'embolie, de boutons plus volumineux et en cours de différenciation, dont les deux massifs, ou vésicules amnio-ectoblastique et entoblastique sont déjà distincts; *c*, présence, au niveau des troncs veineux voisins, (ou encore sur le même), de boutons beaucoup plus volumineux, irréguliers et en voie de dislocation qui engendrent du mésenchyme et des microkystes ecto- et endodermiques du type habituel.

Ainsi, les boutons embryonnaires et leurs stades évolutifs, peuvent, dans des cas favorables, se retrouver identiques dans les volumineuses embolies ; et leur évolution y est même parfois plus facile à suivre que dans la tumeur primitive, où il est parfois malaisé de distinguer les formations d'âge divers, secondairement envahies ou intriquées les unes dans les autres. Nous serons particulièrement reconnaissants à tous ceux de nos collègues, pathologistes et chirurgiens, qui voudront bien mettre à notre disposition des fragments, d'embryomes malins et surtout de leur nodule métastatique. Pour en faire des coupes sériées, dont nous leur remettrons des préparations. Il est évident que le processus que nous venons de découvrir, doit se poursuivre dans les divers segments du système vasculaire (ganglions et voies lymphatiques, foie, poumon etc.) ; au niveau desquels, l'arrêt des embolies détermine les métastases. On a signalé, depuis longtemps, l'infiltration des veines spermatiques et caves ainsi que des cavités du cœur droit par le tissu chorio-placentaire, plus ou moins différencié issu de l'embryome, et diveres figures en sont reproduites dans les monographies de Waelkens et de Weil. Il est très vraisemblable qu'on va y retrouver désormais les boutons embryonnaires, en voie de migration et de multiplication représentés dans notre figure 9. Il existe d'ailleurs une série d'observations notant la présence de tissus multiples au niveau des métastases et les auteurs avaient souligné depuis longtemps les difficultés d'interprétation de ce fait. Il arrive souvent que ces embryomes métastatiques aient un volume plus considérable que celui de l'embryome primitif ; c'était le cas dans l'observation récente de Smadel (1). Dans le cas célèbre de Zansch (2) l'auteur adopta l'hypothèse peu vraisemblable de deux embryomes distincts et simultanés, d'une part dans le testicule, de l'autre dans la région lombaire (testicule surnuméraire). La

(1) *Am. Journ. of Cancer*, 26 févr. 1936, p. 316.
(2) *Virchow Arch.*, 234, p. 226, 1921.

série de nos observations sur la génèse et la migration des boutons embryonnaires met fin définitivement à toutes ces difficultés ou erreurs d'interprétation.

Addendum

Il resterait maintenant à envisager les caractères distinctifs entre les boutons ou vésicules embryonnaires et les diverses formations avec lesquelles ils peuvent être confondus. Mais les précisions sur ce point ne peuvent guère être apportées que dans une étude complète sur l'histogénèse des embryomes qui déborderait le cadre de cet exposé général. Bornons-nous à indiquer que, d'une façon générale, ces formations spéciales ont été prises jusqu'ici pour des ébauches wolffiennes. Masson avait été ainsi amené à considérer ces dernières comme le point de départ habituel de la transformation maligne. Il vient d'abandonner cette interprétation qui avait été développée surtout dans son *Précis de diagnostic histologique*. Il serait d'ailleurs inexact de conclure maintenant dans un sens opposé à l'absence complète de ces ébauches, car on peut les retrouver incontestablement avec un aspect normal ou modifié, mais ces observations sont exceptionnelles et il s'agit ordinairement de formations de faible étendue et n'occupant qu'une zone restreinte de la tumeur.

Nos fig. 10 et 11 permettent de comprendre que la confusion ait été commise : la seconde montre, dans un de nos embryomes malins, ces formations d'apparence wolffienne, l'une d'elles, au milieu de la figure, rappelle les ébauches glomérulaires bien connues dans les tumeurs du rein de l'enfance qui sont issues des vestiges du blastème rénal. En fait, ces dispositions correspondent simplement à la prolifération irrégulière et dédifférenciée de nos vésicules amnio-ectodermiques.

Par contre, les formations de la fig. 10 représentent bien des ébauches métanéphriques. On y retrouve, au centre, deux images typiques de glomérules fœtaux et, sur les côtés, les travées denses du blastème mésodermique.

(*Institut Pasteur, Paris.*
Ecole de Médecine, Clermont-Ferrand).

Sur la régression de la tumeur de Shope du lapin sous l'action de la colchicine

PAR

A. PEYRON, LAFAY et KOBOZIEFF

Simple présentation d'animaux

Les auteurs montrent en particulier :

1° un animal-témoin non traité porteur d'une volumineuse tumeur cutanée indurée et ulcérée remontant à 12 mois et qui présente un petit nodule distinct dans la profondeur du plan sous-cutané ;

2° un animal en cours de traitement ayant reçu 9 injections. Il offre nettement le stade caractéristique de la régression au cours duquel la tumeur, après avoir pris une couleur noirâtre, puis éliminé toutes les parties superficielles, devient aplatie et rouge, comme après une section totale par rasoir. Cet aspect précède de trois à quatre semaines la disparition totale ;

3° un animal entièrement guéri et d'aspect normal, dont les poils ont complètement repoussé, rien ne permettant de soupçonner l'existence antérieure d'une tumeur, hormis le fait qu'il est immunisé (trois inoculations successives en deux mois sont restées négatives). Les 17 animaux de cette série ont tous présenté une stérilisation complète des lésions, après avoir reçu, en 8 à 9 injections, réparties sur 3 à 4 semaines, une dose moyenne d'un milligramme et demi.

A. Peyron met d'ailleurs en garde contre des applications prématurées intespestives à la thérapeutique humaine, en raison du danger d'intoxication par ce traitement, qui, pour être équivalent, devrait, chez l'homme, être poursuivi pendant 5 à 6 mois. Toutefois, l'état général des animaux redevient très vite normal dès

la fin du traitement. Il considère que la thérapeutique humaine doit bénéficier de ces résultats expérimentaux après une mise au point méthodique. L'action de la colchicine, et surtout son mécanisme, avaient déjà été étudiés par Dustin et ses élèves, mais c'est la première fois que la stérilisation complète d'une tumeur est obtenue, en raison probablement des conditions spécialement favorables qu'offre, par la lenteur de son évolution, le papillo-épithéliome infectieux du lapin.

INFORMATIONS

Le IIe Congrès international de lutte scientifique et sociale contre le cancer, qui s'est tenu à Bruxelles du 20 au 26 septembre, a édité le tome I de ses publications scientifiques. Cette édition a été assumée par la *Ligue nationale belge contre le cancer* (président : Dr P. LERAT ; secrétaire général : M. W. SCHRAENEN). Les travaux scientifiques du Congrès sont publiés sous la direction du Dr Marta FRAENKEL.

Le tome I contient, en un volume de 504 pages et illustrations hors-textes, les 35 Rapports généraux présentés au Congrès par les principaux représentants de la science cancérologique.

Chaque rapport est publié *in-extenso* dans la langue originale de l'auteur et se trouve complété par un résumé étendu dans les six langues officielles du Congrès (allemand, anglais, espagnol, français, italien et russe). Cette publication a lieu dans le cadre des « Acta » de l'Union internationale contre le cancer.

Ce premier tome, qui constitue un travail d'ensemble sur l'état actuel de la cancérologie scientifique et sociale sera suivi, à bref délai, par deux autres volumes qui contiendront : 1) les 200 communications scientifiques présentées au Congrès ; 2) le compte rendu général des travaux du Congrès.

Toute personne intéressée par ces publications peut se les procurer en s'adressant directement à la *Ligue nationale belge contre le cancer*, 13, rue de la Presse, à Bruxelles, au prix de 70 belgas (soit 350 francs belges).

Le tome I groupe, conformément à l'ordre du jour scientifique du Congrès, les travaux sur la biologie du cancer : les agents cancérigènes, les facteurs de prédisposition et de résistance au cancer, les travaux sur les progrès dans l'établissement du diagnostic et du pronostic histologique, du diagnostic sérologique et sérocytologique, enfin les progrès du traitement chirurgical, de la radiothérapie et du traitement médical (chimiothérapie, organothérapie et organoprophylaxie du cancer, régimes).

Les travaux sur la cancérologie sociale comportent l'accès du malade au diagnostic et au traitement, l'assistance médico-sociale aux incurables, cancer et démographie (morbidité et mortalité), cancer et races.

A la séance de clôture, la décision a été prise de tenir le prochain Congrès international de lutte scientifique et sociale contre le cancer, en automne 1939, à Atlantic-City, sur invitation des institutions américaines. L'invitation de la Hongrie à tenir un Congrès à Budapest a été retenue pour 1942.

Les vœux suivants ont été adoptés à l'unanimité :

1) Les travaux du IIe Congrès international de lutte scientifique et sociale contre le cancer ont démontré que le cancer traité à temps est très fréquemment curable. La prophylaxie de certaines formés de cancer est également possible.

2) Si on ne connaît pas à l'heure actuelle de traitement médical curatif du cancer, les travaux du Congrès ont montré qu'il est souhaitable que les recherches pour la découverte d'un traitement médical général, ainsi que d'une prophylaxie du cancer, soient poursuivies activement.

3) Le Congrès fait confiance à l'Union internationale ainsi qu'aux organisateurs de son 3e Congrès international pour combattre efficacement le charlatanisme par tous les moyens.

4) La Commission des statistiques de l'Union internationale a montré que l'étude des statistiques exactes peut aider à éclairer l'étiologie, le diagnostic ; le traitement et la prophylaxie du cancer. Le Congrès adresse un appel aux pouvoirs publics, aux organismes anticancéreux, aux médecins ainsi qu'aux organismes d'assurance, pour qu'ils collaborent, par tous leurs moyens, à l'établissement de ces statistiques.

5) Le Congrès prend acte de l'heureuse initiative qu'a eue l'Union internationale contre le cancer, d'entreprendre la publication d'un atlas de diagnostic des tumeurs.

6) Le Congrès souhaite de voir la formation des infirmières, des sages-femmes et des visiteuses sociales orientées vers l'acquisition de connaissances suffisantes pour diriger les malades vers le dépistage précoce du cancer.

7) Le Congrès se permet d'attirer aussi l'attention des pouvoirs publics sur la triste situation des incurables dont l'hospitalisation doit être facilitée par tous les moyens.

*
**

Congrès de médecine et de pharmacie militaires de Bucarest (2-10 juin 1937)
Voyage spécial en Europe Centrale

Le Comité permanent des Congrès internationaux de médecine et de pharmacie militaires organise, à l'occasion du Congrès qui doit se tenir à Bucarest du 2 au 10 juin 1937, un magnifique voyage en Europe Centrale, voyage dont le départ de Paris a été fixé au dimanche 23 mai prochain.

Les personnes prenant part à ce voyage suivront l'itinéraire ci-après : Paris — Venise — Trieste — Brioni — Pola — Zara — Spalato — Dubrovnik (Raguse) — Cettigné — Cattaro — Serajevo — Mostar — Belgrade — le Danube (de Belgrade à Turn-Severin, par les Portes de Fer) — Bucarest, et retour Bucarest/Paris direct, ou Bucarest/Paris avec arrêts à Budapest et Vienne.

Pour tous renseignements complémentaires et pour les inscriptions, s'adresser au Bureau des Croisières et Voyages Médicaux, 29, boulevard Adolphe-Max, Bruxelles.

***

Croisière médicale de Pâques en Orient

Sous les auspices de « Bruxelles-Médical » s'effectuera, du 18 mars au 6 avril 1937, à bord du paquebot de luxe « Mariette-Pacha » (15.000 tonnes), une magnifique croisière en Sicile, Egypte, Palestine et Syrie, croisière dont l'itinéraire sera le suivant : Marseille — Malte — Alexandrie — Le Caire — Port-Saïd — Caïfa — Nazareth — Tibériade — Beyrouth — Baalbeck — Damas — Jaffa — Jérusalem — Alexandrie — Messine — Taormina — Palerme — Marseille.

Pour tous renseignements complémentaires et les inscriptions, prière de s'adresser à : *Bureau des Croisières et Voyages Médicaux*, 29, boulevard Adolphe-Max, Bruxelles.

***

Mary Putnam Jacobi Fellowship

The Women's Medical Association of the City of New York offers the Mary Putnam Jacobi Fellowship, of $ 1000 for one year ; available for post-graduate work in the medical sciences.

The fellowship is open to any woman graduate of an approved Medical School. Each candidate must be endorsed by the head of the department in which her previous work has been done. The recipient of the fellowship must give full time to the study of her problem and this study should be made preferably abroad.

The recipient of the fellowship, if not resident in the United States, should make the study preferably in the United States.

Applications for 1937-38 should be filed with the chairman of the committee on or before April 1, 1937, and must be accompanied by statements as to health, educational qualifications, and proposed problem for investigation.

A report for publication will be required at the completion of the fellowship.

Annie S. Daniel, M.D.,
Chairman of the Mary Putnam Jacobi Fellowship Committee, New York Infirmary, 321, East 15th Street, New York, N. Y.

ANNÉE 1936

TABLE ALPHABÉTIQUE DES AUTEURS

Pages

A

ABADIE et MONTPELLIER. — Métastase cutanée diffuse cervicale d'un cancer à l'estomac (N° 1) 25

ALPHANDÉRY (M.-F.) et SANNIÉ (Ch.). — (Voir Sannié) (N° 2) 122

ARDOIN (G.). — Histogenèse de l'adamantinome spongiocytaire (N° 4) 514

ARDOIN (G.), LEMAITRE (F.) et DELATER. — (Voir Lemaitre) (N° 4) 529

B

BALACESCO (I.) et TZOVARU (S.). — Une observation authentique de transmission spontanée du cancer d'homme à homme (N° 5) 655

BASSAL (L.) et FABRE (P.). — Tumeur de l'ovaire du type Brenner (N° 3) 385

BÉRARD (L.), MARTIN (J.-F.) et PONTHUS (P.). — Sur la nature de l'ostéose cancéreuse diffuse et le rôle des parathyroïdes dans sa constitution (N° 2) 232

BÉRARD (L.), MARTIN (J.-F.) et PONTHUS (P.). — Etude d'un myélo-sarcome du col utérin (hémocyto-blastosarcome myéloïde) et de ses généralisations squelettiques (N° 5) 611

BERGE (Ch.), PENNANEACH (J.), SOLCARD (P.), LE CHUITTON (F.) et PERVES (J.). — (Voir Solcard) (N° 6) 801

BERGER (L.) et MORIN (E.) (de Québec). — Contribution à l'étude des tumeurs nerveuses. I. Epithélioma ectoblastique à évolution épidermoïde et neuro-épithélio-ganglio-gliomateuse avec stroma embryonnaire et à point de départ périphérique (N° 2) 263

BERGER (L.). — Contribution à l'étude des tumeurs nerveuses. II. Sur la conception et la classification des

Pages

tumeurs cérébrales, en particulier des neuro-épithéliomes et des neurospongiomes (N° 2) 307

BERTILLON (F.) et LIBERSON (M.). — Lymphosarcome du rectum apparu trois ans après un lymphosarcome des deux amygdales (N° 5) 634

BLANCHARD, SALOMON (L.) et PEYRON (A.). — (Voir Peyron) (N° 3) 427

BONHOMME, NEMOURS-AUGUSTE et DAVID. — (Voir Nemours-Auguste) (N° 5) 629

BOUCABEILLE (O.), HUGUENIN (R.) et HUET (P.). — (Voir Huguenin) (N° 2) 224

BOUCABEILLE (O.), HUGUENIN (R.) et BRIAN-GARDIELD (P.). (Voir Huguenin) (N° 5) .. 621

BRIAN-GARDIELD (P.), BOUCABEILLE (O.) et HUGUENIN (R.). — (Voir Huguenin) (N° 5) 621

BRUNSCHWIG (A.). — Cancer du jéjunum (N° 1) 52

C

CARTOUX et LE ROY DES BARRES. — (Voir Le Roy des Barres) (N° 1) 45

CORREA (L.-M.) et ROFFO (A.-H.). — (Voir Roffo) (N° 1) 95

COSTE (J.). — Radiothérapie des nœvocarcinomes (N° 5) 641

CREYSSEL (J.) et MOREL (A.). — Réflexions sur 218 observations de cancer du sein (N° 1) 7

Pages

D

DELATER, LEMAITRE (F.) et ARDOIN (G.). — (Voir Lemaitre) (N° 4) 529

DRIESSENS (J.), GRANDCLAUDE (Ch.), POLONOVSKI (M.) et WAREMBOURG (H.). — (Voir Grandclaude) (N° 1) 58

DRIESSENS (J.) et LAMBRET (G.). — (Voir Lambret) (N° 1) 77

DUCUING (J.). — Documents pour l'étude de l'acanthosis nigricans (N° 6) 695

DUVAL (P.), HUGUENIN (R.) et POIRIER (M.). — Les indications de la thérapeutique chirurgicale dans le cancer primitif du poumon (N° 2) 193

DAVID, BONHOMME et NEMOURS-AUGUSTE. — (Voir Nemours-Auguste) (N° 5) 629

F

FABRE (P.) et BASSAL (L.). — (Voir Bassal) (N° 3) 385

FAGUET (M.). — Point isoélectrique α du sérum sanguin chez les sujets sains et chez les cancéreux (N° 5) 645

FINGERLAND (A.). — Sur un cas de paragangliome (N° 2) 334

FLAKS (J.). — L'hypothèse du virus dans les tumeurs transplantables. (A propos des travaux de A. Besredka et L. Gross) (N° 3) 411

FRANICEVIC (N.). — Un nouveau procédé de greffage et de conservation *in vitro* des tumeurs et des organes

Pages

transplantables de souris cancéreuses (N° 6) 733

G

GARDNER (W.-U.), STRONG (L.-C.) et SMITH (G.-M.). — (Voir Strong) (N° 1) 111
GODLEWSKI (E.) et GRYNFELTT (E.). — (Voir Grynfeltt) (N° 6) 779
GRANDCLAUDE (Ch.), POLONOVSKI (M.), WAREMBOURG (H.) et DRIESSENS (J.). — Les produits intermédiaires du métabolisme glucidique au cours de l'évolution du cancer (N° 1) 58
GRICOUROFF (G.). — Considérations sur l'histologie et l'histogenèse des tumeurs mixtes des glandes salivaires (N° 4) 496
GRICOUROFF (G.). — Envahissement des ganglions pelviens dans le cancer du col de l'utérus et endométriose ganglionnaire (N° 6) 759
GRYNFELTT (E.) et GOLDLEWSKI (E.). — Epithélioma primitif de la glande de Bartholin (N° 6) 779
GUÉRIN (M.), OBERLING (Ch.), SANNIÉ (Ch.) et GUÉRIN (P.). — (Voir Oberling) (N° 2).. 156
GUÉRIN (M.), OBERLING (Ch.) et GUÉRIN (P.). — (Voir Oberling) (N° 3) 391
GUÉRIN (M.), ROUSSY (G.) et OBERLING (Ch.). — (Voir Roussy) (N° 5) 592
GUÉRIN (M.), ROUSSY (G.) et OBERLING (Ch.). — (Voir Roussy) (N° 6) 716

Pages

GUÉRIN (P.). — Sarcome à cellules géantes du sein par transformation d'un fibro-adénome latent (N° 2) 326
GUÉRIN (P.), OBERLING (Ch.), SANNIÉ (Ch.) et GUÉRIN (M.). — (Voir Oberling) (N° 2) 156
GUÉRIN (P.), GUÉRIN (M.) et OBERLING (Ch.). — (Voir Oberling) (N° 3) 391
GUÉRIN (P.) et HARTMANN (H.). — (Voir Hartmann) (N° 6) 675

H

HARDE (E.), KOBOZIEFF (N.) et PEYRON (A.). — (Voir Peyron) (N° 2) 350
HARTMANN (H.) et GUÉRIN (P.). — 50 observations personnelles de cancers mammaires bilatéraux (N° 6).. 675
HUET (P.), BOUCABEILLE (O.) et HUGUENIN (R.). — (Voir Huguenin) (N° 2) 224
HUGUENIN (R.), DUVAL (P.) et POIRIER (M.). — (Voir Duval) (N° 2) 193
HUGUENIN (R.), HUET (P.) et BOUCABEILLE (O.). — Cancer de la bronche souche gauche par greffe, vraisemblable, d'un épithélioma de l'épiglotte (N° 2) 224
HUGUENIN (R.), TRUHAUT (R.) et MILLOT (J.-L.). — Accidents évolutifs d'un plasmosarcome vertébral : l'albuminurie de Bence-Jones (N° 3) 360

Pages

HUGUENIN (R.), BRIAN-GARDIELD (P.) et BOUCABEILLE (O.). — Nouveau problème, diagnostique et thérapeutique du cancer : aspect de cancer primitif du poumon après cancer de l'utérus (N° 5) 621

J

JACOBOVICI (I.) et STOIA (J.). — Considérations générales sur un cas d'angiome généralisé du foie (N° 6) 832
JAQUENOD (M.). — Relation d'un cas de chorioépithéliome masculin d'origine extragénitale (N° 6) 793

K

KOBOZIEFF (N.), PEYRON (A.) et HARDE (E.). — (Voir Peyron) (N° 2) 350
KOBOZIEFF, PEYRON (A.) et LAFAY (B.). — (Voir Peyron) (N° 6) 874

L

LABORDE (S.), LEROUX (R.) et MILLOT (J.-L.). — Etude sur les épithéliomas endocervicaux (N° 2) 245
LAFAY (B.), PEYRON (A.) et LIMOUSIN (H.). — (Voir Peyron) (N° 6) 851
LAFAY (B.), KOBOZIEFF et PEYRON (A.). — (Voir Peyron) (N° 6) 874

Pages

LAMBRET (G.) et DRIESSENS (J.). — Régression et disparition du sarcome de Jensen sous l'action de l'insuline (N° 1) 77
LE CHUITTON (F.), PERVES (J.), BERGE (Ch.), PENNANEACH (J.) et SOLCARD (P.). — (Voir Solcard) (N° 6) 801
LEMAITRE (F.), DELATER et ARDOIN (G.). — Sur la transformation épithéliomateuse atypique de deux cas d'adamantinome (N° 4) 529
LEROUX (R.), MILLOT (J.-L.) et LABORDE (S.). — (Voir Laborde) (N° 2) 245
LE ROY DES BARRES et CARTOUX. — Note sur les tumeurs malignes des organes génitaux de la femme, observées au centre anticancéreux de Hanoï de 1925 à 1936 (N° 1) 45
LIBERSON (M.) et BERTILLON (F.). — (Voir Bertillon) (N° 5) 634
LIMOUSIN, SEMARIE et PEYRON. — Sur un cas curieux d'embryome testiculaire (N° 1) 34
LIMOUSIN (H.), LAFAY (B.) et PEYRON (A.). — (Voir Peyron) (N° 6) 851
LUSTIG (B.) et WACHTEL. — Recherches sur la chimiothérapie du cancer (N° 4) 542

M

MARTIN (J.-F.) PONTHUS (P.) et BÉRARD (L.). — (Voir Bérard) (N° 2) 232

Pages

MARTIN (J.-F.), BÉRARD (L.) et PONTHUS (P.). — (Voir Bérard) (N° 5) 611
MEEROVITCH (L.-V.). — Sarcome congénital du fémur (N° 6) 710
MILLOT (J.-L.), LABORDE (S.) et LEROUX (R.). — (Voir Laborde) (N° 2) 245
MILLOT (J.-L.), HUGUENIN (R.) et TRUHAUT (R.). — (Voir Huguenin) (N° 3) 360
MONTPELLIER et ABADIE. — (Voir Abadie) (N° 1) 25
MOREL (A.) et CREYSSEL (J.). — (Voir Creyssel) (N° 1).. 7
MORIN (E.) et BERGER (L.) (de Québec). — (Voir Berger) (N° 2) 263

N

NEMOURS-AUGUSTE, DAVID et BONHOMME. — Trois cancers primitifs successifs chez un même malade (N° 5) 629
NICOD (J.-L.). — Essai de classification des cancers spontanés de la glande mammaire chez la souris blanche (N° 6) 743

O

OBERLING (Ch.), SANNIÉ (Ch.) et GUÉRIN (M. et P.). — Recherches sur l'action cancérigène du 1,2-benzopyrène (N° 2) 156
OBERLING (Ch.), GUÉRIN (P.) et GUÉRIN (M.). — Lipome transplantable du rat provenant d'un adéno-lipome mammaire (N° 3) 391
OBERLING (Ch.), GUÉRIN (M.) et ROUSSY (G.). — (Voir Roussy) (N° 5) 592
OBERLING (Ch.), GUÉRIN (M.) et ROUSSY (G.). — (Voir Roussy) (N° 6) 716

P

PENNANEACH (J.), SOLCARD (P.), LE CHUITTON (F.), PERVES (J.) et BERGE (Ch.). — (Voir Solcard) (N° 6) 801
PERVES (J.), BERGE (Ch.), PENNANEACH (J.), SOLCARD (P.) et LE CHUITTON (F.). — (Voir Solcard) (N° 6) 801
PEYRON (A.). — Etat actuel de quelques problèmes d'embryologie générale et de pathologie comparée relatifs aux tumeurs du testicule (N° 6) 838
PEYRON (A.), LAFAY et KOBOZIEFF. — Sur la régression de la tumeur de Shope du lapin sous l'action de la colchicine (N° 6) 874
PEYRON, LIMOUSIN et SEMARIE. — (Voir Limousin) (N° 1) 34
PEYRON (A.), LIMOUSIN (H.) et LAFAY (B.). — Sur quelques notions fondamentales dans l'étude des embryons. Facteurs d'organisation et polyembryome (N° 6) 851
PEYRON (A.). — Sur la pathologie comparée du sémino-

Pages

me dans le testicule. Avec démonstration histologique (N° 1) 103
PEYRON (A.), HARDE (E.) et KOBOZIEFF (N.). — Sur le papillome infectieux du lapin (tumeur de Shope). Démonstration (N° 2) 350
PEYRON (A.). — Sur la coexistence de l'embryome et du séminome sur le même testicule (N° 3) 422
PEYRON (A.), BLANCHARD et SALOMON (L.). — Les tumeurs des cellules interstitielles du testicule (N° 3).. 427
POIRIER (M.), DUVAL (P.) et HUGUENIN (R.). — (Voir Duval) (N° 2) 193
POLONOVSKI (M.), WAREMBOURG (H.), DRIESSENS (J.) et GRANDCLAUDE (Ch.). — (Voir Grandclaude) (N° 1) 58
PONTHUS (P.), BÉRARD (L.) et MARTIN (J.-F.). — (Voir Bérard) (N° 2) 232
PONTHUS (P.), BÉRARD (L.) et MARTIN (J.-F.). — (Voir Bérard) (N° 4) 611

R

ROFFO (A.-H.) et CORREA (L.-M.). — Quotients respiratoires de tissus normaux et de tissus néoplasiques cultivés *in vitro* (N° 1) 95
ROUSSY (G.), OBERLING (Ch.) et GUÉRIN (M.). — Le rôle de l'ablation des tumeurs greffées dans la production des métastases (N° 5) 592
ROUSSY (G.), OBERLING (Ch.) et GUÉRIN (M.). — A propos de l'action sarcomatogène du dioxyde de thorium colloïdal. Résultats globaux de nos expériences (N° 6) 716
RUBENS-DUVAL (H.). — La radiumpuncture des cancers du sein (N° 3) 373

S

SALOMON (L.), PEYRON (A.) et BLANCHARD. — (Voir Peyron) (N° 3) 427
SAMSSONOW (N.). — Peut-on provoquer le cancer en injectant aux rats du jus de tomate ou en les nourrissant avec ce fruit ? (N° 6) 722
SANNIÉ (Ch.) et ALPHANDÉRY (M.-F.). — L'action des glandes endocrines, des extraits d'organes et des hormones, sur le cancer (N° 2) 122
SANNIÉ (Ch.), OBERLING (Ch.) et GUÉRIN (M. et P.). — (Voir Oberling) (N° 2) ... 156
SCHEIDEGGER (S.) et WALLART (J.). — (Voir Wallart) (N° 6) 808
SCHERER (H.-J.). — I. Etudes sur les gliomes. Croissance des gliomes dans leurs rapports avec les substances blanches et grises du cerveau (N° 3) 451
SCHERER (H.-J.). — II. Etudes sur les gliomes. Comportement des différents gliomes vis-à-vis des cellules ganglionnaires (N° 3) 470

Pages

SEMARIE, PEYRON et LIMOUSIN. — (Voir Limousin) (N° 1) 34

SMITH (G.-M.), GARDNER (W.-U.) et STRONG (L.-C.). — (Voir Strong) (N° 1) 111

SOLCARD (P.), LE CHUITTON (F.), PERVES (J.), BERGE (Ch.) et PENNANEACH (J.). — A propos d'un cas de tumeur du testicule. Existence chez le même malade d'une adénomatose chromophile de l'hypophyse, d'une gynécomastie nettement caractérisée et d'une réaction d'Adèle Brouha positive avec production du corps jaune (N° 6) 801

STOIA (J.) et JACOBOVICI (I.). — (Voir Jacobovici) (N° 6) 832

STRONG (L.-C.), SMITH (G.-M.) et GARDNER (W.-U.). — Apparition anormale d'un épithélioma de l'anus chez une souris de race pure (souche F) (N° 1) 111

STRONG (L.-C.). — Etudes génétiques sur la nature du cancer. II. L'application des principes génétiques à l'étude des tumeurs spontanées (N° 2) 181

T

TRUHAUT (R.), MILLOT (J.-L.) et HUGUENIN (R.). — (Voir Huguenin) (N° 3) 360

TZOVARU (S.) et BALACESCO (I.). — (Voir Balacesco) (N° 5) 655

W

WACHTEL et LUSTIG (B.). — (Voir Lustig) (N° 4) 542

WALLART (J.) et SCHEIDEGGER (S.). — Sur un cas de tumeur rare de l'ovaire : Rhabdo - bio - myo - neuro-carcino-sarcome (N° 6) .. 808

WALLON (E.). — Cancer de l'utérus et cancer de la verge chez deux conjoints (N° 6) 705

WAREMBOURG (H.), DRIESSENS (J.), GRANDCLAUDE (Ch.) et POLONOVSKI (M.). — (Voir Grandclaude) (N° 1) 58

ANNEE 1936

TABLE ALPHABÉTIQUE DES MATIÈRES

A

Acanthosis nigricans. — (Documents pour l'étude de l'), par J. Ducuing. (N° 6), p. 695.

Adamantinome spongiocytaire. — (Histogénèse de l'), par G. Ardoin. (N° 4), p. 514.

Adamantinome. — (Sur la transformation épithéliomateuse atypique de deux cas d'), par F. Lemaitre, Delater et G. Ardoin. (N° 4), p. 529.

Angiome généralisé du foie. — (Considérations générales sur un cas d'), par I. Jacobovici et J. Stoia. (N° 6), p. 832.

Anus chez une souris de race pure (souche F.). — Apparition anormale d'un épithélioma de l'), par L.-C. Strong, G.-M. Smith et W.-U. Gardner. (N° 1), p. 111.

Assemblée générale. — (N° 3), p. 353.

Assemblée générale. — (N° 6), p. 672.

B

Benzopyrène. — (Recherches sur l'action cancérigène du 1,2), par Ch. Oberling, Ch. Sannié et M. et P. Guérin. (N° 2), p. 156.

Bronche souche gauche par greffe vraisemblable, d'un épithélioma de l'épiglotte. — (Cancer de la), par R. Huguenin, P. Huet et O. Boucabeille. (N° 2), p. 224.

C

Cancers mammaires bilatéraux. — (50 observations personnelles de), par H. HARTMANN et P. GUÉRIN. (N° 6), p. 675.
Cancers primitifs successifs chez un même malade. — (Trois), par NEMOURS-AUGUSTE, DAVID et BONHOMME. (N° 5), p. 629.
Cancers spontanés de la glande mammaire chez la souris blanche. — (Essai de classification des), par J.-L. NICOD. (N° 6), p. 743.
Cellules interstitielles du testicule. — (Les tumeurs des), par A. PEYRON, BLANCHARD et L. SALOMON. (N° 3), p. 427.
Chimiothérapie du cancer. — (Recherches sur la), par B. LUSTIG et WACHTEL. (N° 4), p. 542.
Chorio-épithéliome masculin d'origine extra-génitale. — (Relation d'un cas de), par M. JAQUENOD. (N° 6), p. 793.
Col utérin ; hémocytoblastosarcome myéloïde ; et de ses généralisations squelettiques. — (Etude d'un myélo-sarcome du), par L. BÉRARD, J.-F. MARTIN et P. PONTHUS. (N° 5), p. 611.
Col de l'utérus et endométriose ganglionnaire. — (Envahissement des ganglions pelviens dans le cancer du), par G. GRICOUROFF. (N° 6), p. 759.

D

Dioxyde de thorium colloïdal ; résultats globaux de nos expériences. — (A propos de l'action sarcomatogène du), par G. ROUSSY, Ch. OBERLING et M. GUÉRIN. (N° 6), p. 716.

E

Embryome testiculaire. — (Sur un cas curieux d'), par LIMOUSIN, SEMARIE et PEYRON. (N° 1), p. 34.
Embryons ; facteurs d'organisation et polyembryome. — (Sur quelques notions fondamentales dans l'étude des), par A. PEYRON, H. LIMOUSIN et B. LAFAY. (N° 6), p. 851.
Epithélioma de l'anus chez une souris de race pure (souche F). — (Apparition anormale d'un), par L.-C. STRONG, G.-M. SMITH et W.-U. GARDNER. (N° 1), p. 111.
Estomac. — (Métastase cutanée diffuse cervicale d'un cancer à l'), par ABADIE et MONTPELLIER. (N° 1), p. 25.

F

Fémur. — (Sarcome congénital du), par L.-V. MEEROVITCH. (N° 6), p. 710.

Foie. — (Considérations générales sur un cas d'angiome généralisé du), par I. JACOBOVICI et J. STOIA. (N° 6), p. 832.

G

Glande de Bartholin. — (Epithélioma primitif de la), par E. GRYNFELTT et E. GODLEWSKI. (N° 6), p. 779.

Glandes endocrines, des extraits d'organes et des hormones, sur le cancer. — (L'action des), par Ch. SANNIÉ et M.-F. ALPHANDÉRY. (N° 2), p. 122.

Glande mammaire chez la souris blanche. — (Essai de classification des cancers spontanés de la), par J.-L. NICOD. (N° 6), p. 743.

Glandes salivaires. — (Considérations sur l'histologie et l'histogenèse des tumeurs mixtes des), par G. GRICOUROFF. (N° 4), p. 496.

Gliomes. Croissance des gliomes dans leurs rapports avec les substances blanches et grises du cerveau. — (I. Etudes sur les), par H.-J. SCHERER. (N° 3), p. 451.

Gliomes. Comportement des différents gliomes vis-à-vis des cellules ganglionnaires. — (II. Etudes sur les), par H.-J. SCHERER. (N° 3), p. 470.

Greffage et de conservation *in vitro* des tumeurs et des organes transplantables de souris cancéreuses. — (Un nouveau procédé de), par N. FRANICEVIC. (N° 6), p. 733.

H

Hypophyse, d'une gynécomastie nettement caractérisée et d'une réaction d'Adèle Brouha positive avec production du corps jaune. — (A propos d'un cas de tumeur du testicule ; existence chez le même malade d'une adénomatose chromophile de l'), par P. SOLCARD, F. LE CHUITTON, J. PERVES, Ch. BERGE et J. PENNANEACH. (N° 6), p. 801.

I

Informations. — (N° 6), p. 876.

J

Jéjunum. — (Cancer du), par A. BRUNSCHWIG. (N° 1), p. 52.

Jus de tomate ou en les nourrissant avec ce fruit ? — (Peut-on provoquer le cancer en injectant aux rats du), par N. SAMSSONOW. (N° 6), p. 722.

L

Lipome transplantable du rat provenant d'un adéno-lipome mammaire, par Ch. OBERLING, P. GUÉRIN et M. GUÉRIN. (N° 3), p. 391.
Lymphosarcome du rectum apparu trois ans après un lymphosarcome des deux amygdales, par F. BERTILLON et M. LIBERSON. (N° 5), p. 634.

M

Métabolisme glucidique au cours de l'évolution du cancer. — (Les produits intermédiaires du), par Ch. GRANDCLAUDE, POLONOVSKI, H. WAREMBOURG et J. DRIESSENS. (N° 1), p. 58.
Métastase cutanée diffuse cervicale d'un cancer à l'estomac, par ABADIE et MONTPELLIER (N° 1), p. 25.
Myélo-sarcome du col utérin ; hémocyto-blasto-sarcome myéloïde ; et de ses généralisations squelettiques. — (Etude d'un), par L. BÉRARD, J.-F. MARTIN et P. PONTHUS. (N° 5), p. 611.

N

Nature du cancer. II. L'application des principes génétiques à l'étude des tumeurs spontanées. — (Etudes génétiques sur la), par L.-C. STRONG. (N° 2), p. 181.
Nœvo-carcinomes. — (Radiothérapie des), par J. COSTE. (N° 5), p. 641.

O

Organes génitaux de la femme observées au centre anticancéreux de Hanoï de 1925 à 1936. — (Note sur les tumeurs malignes des), par LE ROY DES BARRES et CARTOUX. (N° 1), p. 45.
Ostéose cancéreuse diffuse et le rôle des parathyroïdes dans sa constitution. — (Sur la nature de l'), par L. BÉRARD, J.-F. MARTIN et P. PONTHUS. (N° 2), p. 232.
Ovaire du type Brenner. — (Tumeur de l'), par L. BASSAL et P. FABRE. (N° 3), p. 385.
Ovaire : rhabdo-léio-myo-neuro-carcino-sarcome. — (Sur un cas de tumeur rare de l'), par J. WALLART et S. SCHEIDEGGER. (N° 6), p. 808.

P

Papillome infectieux du lapin. Tumeur de Shope. Démonstration. — (Sur le), par A. PEYRON, E. HARDE et N. KOBOZIEFF. (N° 2), p. 350.

Paragangliome. — (Sur un cas de), par A. FINGERLAND. (N° 2), p. 334.

Parathyroïdes dans sa constitution. — (Sur la nature de l'ostéose cancéreuse diffuse et le rôle des), par L. BÉRARD, J.-F. MARTIN et P. PONTHUS. (N° 2), p. 232.

Plasmosarcome vertébral : l'albuminurie de Bence-Jones. — (Accidents évolutifs d'un). (N° 3), p. 360.

Point isoélectrique α du sérum sanguin chez les sujets sains et chez les cancéreux, par M. FAGUET. (N° 5), p. 645.

Poumon. — (Les indications de la thérapeutique chirurgicale dans le cancer primitif du), par P. DUVAL, R. HUGUENIN et M. POIRIER. (N° 1), p. 33.

Poumon. — (Les indications de la thérapeutique chirurgicale dans le cancer primitif du), par P. DUVAL, R. HUGUENIN et M. POIRIER. (N° 2), p. 193.

Poumon après cancer de l'utérus. — (Nouveau problème diagnostique et thérapeutique du cancer : aspect de cancer primitif du), par R. HUGUENIN, P. BRIAN-GARDIELD et O. BOUCABEILLE. (N° 5), p. 621.

Q

Quotients respiratoires de tissus normaux et de tissus néoplasiques cultivés *in vitro*, par A.-H. ROFFO et L.-M. CORREA. (N° 1), p. 95.

R

Radiumpuncture des cancers du sein, par H. RUBENS-DUVAL. (N° 3), p. 373.

Rhabdo-leio-myo-neuro-carcino-sarcome. — (Sur un cas de tumeur rare de l'ovaire :), par J. WALLART et S. SCHEIDEGGER. (N° 6), p. 808.

Rectum apparu trois ans après un lymphosarcome des deux amygdales. — (Lymphosarcome du), par F. BERTILLON et M. LIBERSON. (N° 5), p. 634.

S

Sarcome à cellules géantes du sein par transformation du fibro-adénome latent, par P. GUÉRIN. (N° 2), p. 326.

Sarcome congénital du fémur, par L.-V. MEEROVITCH. (N° 6), p. 710.

Sarcome de Jensen sous l'action de l'insuline. — (Régression et disparition du), par G. LAMBRET et J. DRIESSENS. (N° 1), p. 77.

Sein. — (Réflexions sur 218 observations de cancer du), par J. CREYSSEL et A. MOREL. (N° 1), p. 7.

Sein par transformation d'un fibro-adénome latent. — (Sarcome à cellules géantes du), par P. Guérin. (N° 2), p. 326.

Sein. — (Radiumpuncture des cancers du), par H. Rubens-Duval. (N° 3), p. 373.

Séminome dans le testicule ; avec démonstration histologique. — (Sur la pathologie comparée du), par A. Peyron. (N° 1), p. 103.

Séminome sur le même testicule. — (Sur la coexistence de l'embryome et du), par A. Peyron. (N° 3), p. 422.

T

Testicule. — (Les tumeurs des cellules interstitielles du), par A. Peyron, Blanchard et L. Salomon. (N° 3), p. 427.

Testicule ; existence chez le même malade d'une adénomatose chromophile de l'hypophyse, d'une gynécomastie nettement caractérisée et d'une réaction d'Adèle Brouha positive avec production du corps jaune. — (A propos d'un cas de tumeur du), par P. Solcard, F. Le Chuitton, J. Perves, Ch. Berge et J. Pennaneach. (N° 6), p. 801.

Testicule. — (Etat actuel de quelques problèmes d'embryologie générale et de pathologie comparée relatifs aux tumeurs du), par A. Peyron. (N° 6), p. 838.

Transmission spontanée du cancer d'homme à homme. — (Une observation authentique de), par I. Balacesco et S. Tzovaru. (N° 5), p. 655.

Tumeurs greffées dans la production des métastases. — (Le rôle de l'ablation des), par G. Roussy, Ch. Oberling et M. Guérin. (N° 5), p. 592.

Tumeurs malignes des organes génitaux de la femme observées au centre anticancéreux de Hanoï de 1925 à 1936. — (Note sur les), par Le Roy des Barres et Cartoux. (N° 1), p. 45.

Tumeurs mixtes des glandes salivaires. — (Considérations sur l'histologie et l'histogénèse des), par G. Gricouroff. (N° 4), p. 496.

Tumeurs nerveuses. I. Epithélioma ectoblastique à évolution épidermoïde et neuro-épithélio-ganglio-gliomateuse avec stroma embryonnaire et à point de départ périphérique. — (Contribution à l'étude des), par L. Berger et E. Morin (Québec). (N° 2), p. 263.

Tumeurs nerveuses. II. Sur la conception et la classification des tumeurs cérébrales, en particulier des neuro-épithéliomes et des neurospongiomes. — (Contribution à l'étude des), par L. Berger. (N° 2), p. 307.

Tumeur de Shope du lapin sous l'action de la colchicine. — (Sur la régression de la), par A. Peyron, A. Lafay et Kobozieff. (N° 6), p. 874.

U

Utérus et cancer de la verge chez deux conjoints. — (Cancer de l'), par E. WALLON. (N° 6), p. 705.

V

Verge chez deux conjoints. — (Cancer de l'utérus et cancer de la), par E. WALLON. (N° 6), p. 705.

Virus dans les tumeurs transplantables ; à propos des travaux de A. Besredka et L. Gross. — (L'hypothèse du), par J. FLAKS. (N° 3), p. 411.

Le Gérant : J. CAROUJAT.

Cahors, Imprimerie COUESLANT *(personnel intéressé)*. — 53.442

MEDICAL LIBRARY
APR 22 193

BULLETIN

DE L'ASSOCIATION FRANÇAISE
POUR L'ÉTUDE

DU CANCER

Publié sous la Direction
de

CH. OBERLING
Secrétaire général.

SIMONE LABORDE
Secrétaire.

29e Année — Tome 25
N° 6 — Décembre 1936

MASSON ET Cie, ÉDITEURS
LIBRAIRES DE L'ACADÉMIE DE MÉDECINE
120, Boulevard Saint-Germain, Paris

ASSOCIATION FRANÇAISE POUR L'ÉTUDE DU CANCER

Les séances ont lieu le troisième lundi du mois à 17 heures, au Laboratoire d'Anatomie pathologique de la Faculté de Médecine, pendant les mois de janvier, février, mars (ou avril), mai, juin et décembre.

Tirages à part. — Les auteurs peuvent obtenir, à leurs frais, des tirés à part en indiquant le chiffre d'une façon très apparente sur leurs manuscrits.

Prix de l'abonnement annuel (MASSON ET Cie, EDITEURS) :
FRANCE : **100** fr. — ETRANGER : **110** fr.
Prix du Numéro : **18** fr.
Prix du changement d'adresse : **1** fr.

Adresser toutes communications concernant la *rédaction du Bulletin* à Mme le Dr SIMONE LABORDE, 15, rue de Bourgogne, Paris (7e).

et tout ce qui concerne l'*administration* à la librairie Masson et Cie, 120, boulevard Saint-Germain, Paris (6e). — Tél. Danton, 56.11 — 56.12 — 56.13. Inter-Danton 31. — Compte postal n° 599.

Les membres de l'Association sont priés d'adresser leur cotisation annuelle à M. le *Trésorier de l'Association française pour l'Etude du Cancer*, M. le Dr J. BELOT, 213, Boulevard Saint-Germain, Paris (7e). — Tél. Littré 86-88. — Compte postal : Paris 1659-86.

ATLAS DU CANCER

Conditions spéciales aux membres de l'Association

MM. les Membres de l'Association sont informés que les fascicules IX et X, brochés ensemble, ont paru en librairie : **Les Tumeurs des Centres nerveux et des Nerfs périphériques**, par MM. **G. Roussy** et **Ch. Oberling** ; huit très belles planches en couleurs et quatre en noir, avec légendes et une notice sur les Tumeurs des Centres nerveux et des nerfs périphériques. Ce double fascicule est à leur disposition au prix de **48** francs au lieu de **80**, à la librairie **FÉLIX ALCAN**, 108, boulevard Saint-Germain, Paris.

MASSON ET Cie, EDITEURS
LIBRAIRES DE L'ACADÉMIE DE MÉDECINE
120, BOULEVARD SAINT-GERMAIN, PARIS

RADIOTHÉRAPIE GYNÉCOLOGIQUE

CURIE ET RŒNTGENTHÉRAPIE

PAR

R. MATHEY-CORNAT

Radiologiste des Hôpitaux,
Médecin de la Fondation Bergonié (Bordeaux).

Cet ouvrage contient l'exposé de toutes les nouvelles méthodes physiothérapiques : possibilités et contre-indications, incidents ou accidents qu'on peut observer au cours ou à la suite des applications. Toutes les techniques qui ont fait leurs preuves y sont décrites. L'auteur y fait connaître la radiothérapie sous un angle clinique, technique et chirurgical.

Un volume de 370 pages, avec 83 figures..... 60 fr.

Published in France.